

**МІНІСТЕРСТВО ОСВІТИ І НАУКИ УКРАЇНИ  
НАЦІОНАЛЬНИЙ УНІВЕРСИТЕТ БІОРЕСУРСІВ І  
ПРИРОДОКОРИСТУВАННЯ УКРАЇНИ**

Кваліфікаційна наукова праця  
на правах рукопису

**СУРТАЄВА ЮЛІЯ ВІКТОРІВНА**

УДК (636.09 : 599.323.4 : 616.24 : 602.9)

ДИСЕРТАЦІЯ

**ВПЛИВ СТОВБУРОВИХ КЛІТИН КІСТКОВОГО МОЗКУ НА  
РЕГЕНЕРАТИВНІ ПРОЦЕСИ У ЛЕГЕНЯХ ЩУРІВ ЗА БЛЕОМІЦИН-  
ІНДУКОВАНОГО ФІБРОЗУ**

211 «Ветеринарна медицина»

21 «Ветеринарна медицина»

Подається на здобуття наукового ступеня доктора філософії

Дисертація містить результати власних досліджень.  
Використання ідей, результатів і текстів інших авторів мають посилання на  
відповідне джерело Ю.В.Суртаєва

Науковий керівник  
**МАЗУРКЕВИЧ Анатолій Йосипович**,  
доктор ветеринарних наук, професор,  
академік НААН України

Київ – 2024

## АНОТАЦІЯ

**Суртаєва Ю.В. Вплив стовбурових клітин кісткового мозку на регенеративні процеси у легенях щурів за блеоміцин-індукованого фіброзу.**

Кваліфікаційна наукова праця на правах рукопису.

Дисертація на здобуття ступеня доктора філософії за спеціальністю 211 «Ветеринарна медицина». Національний університет біоресурсів і природокористування України. Київ, 2024.

Робота присвячена вивченню особливостей структурних і функціональних змін у легенях щурів за блеоміцин-індукованого легеневого фіброзу та активності відновлювальних процесів у них під впливом трансплантованих аlogenних стовбурових клітин кісткового мозку.

Досліди виконані з використанням клінічно здорових безпородних білих лабораторних щурів, в яких моделювали легеневий фіброз. Блеоміцин-індукований легеневий фіброз розвивається у тварин у вигляді гострого запалення легень, яке згодом переходить у хронічне продуктивне запалення і на 45 добу набуває типових ознак легеневого фіброзу спонтанного походження.

Розвиток місцевого патологічного процесу в легенях тварин із блеоміцин-індукованим фіброзом обумовлює в організмі комплекс захисно-приспосувальних реакцій, спрямованих на компенсацію гіпоксичного стану, на що вказують зміни показників клінічних та лабораторних досліджень.

Зокрема, на 45-ту добу моделювання фіброзу легень змінюються гематологічні показники: підвищується кількість еритроцитів на 8,7 % ( $p \leq 0,01$ ); одночасно знижується середній об'єм еритроцита на 6 % ( $p \leq 0,01$ ). Очевидно, що недостатність функції респіраторної системи і, як наслідок, гіпоксемія та гіпоксія спричиняють активацію еритропоезу. За цих умов збільшується в'язкість крові, ускладнюється її рух по капілярах, знижується об'єм кровопостачання тканин.

Зменшення показника гематокриту на 5 % ( $p \leq 0,05$ ) порівняно з вихідним станом вказує на хронічне запалення, за якого, зазвичай, утворюються вільні радикали та розвивається оксидативний стрес.

Протягом усього періоду моделювання легеневого фіброзу спостерігалось зростання вмісту гемоглобіну, яким на 45-ту добу на 17 % ( $p \leq 0,01$ ) перевищував рівень вихідного стану.

Кількість тромбоцитів на 45-ту добу моделювання фіброзу легень збільшилася на 3 % порівняно з вихідним станом, що свідчить про їх активацію в результаті руйнування легеневої тканини. У цей період показник середнього об'єму еритроцитів зменшився відповідно на 12,4 % ( $p \leq 0,001$ ), тобто відбулося надмірне перевантаження червоного кісткового мозку в процесах еритропоезу.

Зареєстровано також високий рівень кількості лейкоцитів: на 14-ту добу моделювання блеоміцин-індукованого легеневого фіброзу він був на 21 % ( $p \leq 0,01$ ) вищий порівняно з вихідним станом, що свідчить про наявність запального процесу; на 45-ту добу він знизився до фізіологічних параметрів, але на 21 % ( $p \leq 0,01$ ) перевищував рівень у вихідному стані (до  $12,7 \pm 0,1$  Г/л), тобто вказує на розвиток хронічного процесу в легенях.

Підвищення активності лактатдегідрогенази у крові дослідних тварин на 33,6 % ( $p \leq 0,001$ ) на 45-ту добу моделювання також свідчить про порушення цілісності загибелі клітин легеневої тканини. Не можна виключати збільшення активності лактатдегідрогенази під впливом блеоміцину гідрохлориду на дисфункцію інших органів.

На 45-ту добу моделювання легеневого фіброзу показник кількості макрофагів у бронхоальвеолярному лаважі залишався зниженим на 51 % ( $p \leq 0,001$ ) порівняно з вихідним станом. У ньому переважали лімфоцити ( $p \leq 0,001$ ), що свідчить про хронічне неспецифічне запалення легень.

На рентгенологічних знімках на 45-ту добу моделювання фіброзу в хворих тварин виявляли ділянки підвищеної інтенсивності в легеневій тканині, пов'язані із ексудативною запальною реакцією в альвеолах та бронхіолах, а

також незначну кількість вільної рідини у плевральній порожнині, що вказує на запальний процес місцевого характеру.

Показники співвідношення між живою масою тіла і вагою легень у дослідних тварин у період моделювання блеоміцин-індукованого легеневого фіброзу поступово знижувались ( $p \leq 0,01$ ). Такі зміни беззаперечно свідчать про прогресуючий патологічний процес у легенях у вигляді хронічного продуктивного запалення.

Гістологічні зміни в легеневій тканині щурів на 45-ту добу моделювання блеоміцин-індукованого легеневого фіброзу були типовими для легеневого фіброзу спонтанного походження. Саме вони призводять до розвитку функціональної недостатності легеневої системи з характерними клінічними проявами, зокрема: вираженої проліферації фіброцитів, відкладання в міжклітинній речовині колагену та помітне зменшення просвіту альвеол. Це супроводжується значним розладом кровообігу в легенях, зниженням еластичності альвеолярних стінок та інтерстицію.

Застосування стовбурових клітин кісткового мозку тваринам із блеоміцин індукованим фіброзом легень сприяло значному прискоренню процесів відновлення у патологічно зміненій легеневій тканині. Причому активність регенеративних процесів залежала від способу введення стовбурових клітин: вона була вищою у тварин, яким вводили їх у плевральну порожнину, ніж внутрішньовенно. В усіх випадках процеси відновлення легеневої тканини за фіброзу достовірно вищі після застосування стовбурових клітин порівняно із такими у тварин за медикаментозного лікування.

Названі зміни підтверджуються динамікою відповідних показників гематологічних, біохімічних та гістологічних досліджень. Так, на 45-ту добу після застосування стовбурових клітин у плевральну порожнину та внутрішньовенно зареєстровано зниження кількості еритроцитів, що може свідчити про зниження гіпоксичного стану в організмі. Причому кількість еритроцитів зменшувалася відповідно на 23 та 26 % ( $p \leq 0,001$ ) порівняно із

контролем. За медикаментозного лікування тварин спостерігалось скорочення цього показника на 18 % ( $p \leq 0,001$ ) відповідно.

Середній об'єм еритроцитів на 45-ту добу після застосування стовбурових клітин у плевральну порожнину та внутрішньовенного введення збільшився відповідно на 31 та 30 % ( $p \leq 0,001$ ) порівняно з контролем за медикаментозного лікування – лише на 2 %.

На 45-ту добу після застосування стовбурових клітин у плевральну порожнину показник гематокриту був на 21 % ( $p \leq 0,001$ ) вищий порівняно з контрольною групою, а внутрішньовенно – на 14 % ( $p \leq 0,01$ ) відповідно. За медикаментозного лікування у тварин цей показник, навпаки, зменшився на 8,7 %.

Щодо гемоглобіну, то на цю ж добу після застосування стовбурових клітин у плевральну порожнину його вміст на 13,8 % ( $p \leq 0,01$ ) перевищував контрольну групу, внутрішньовенно – відповідно на 10,8 %, а за медикаментозного лікування він досяг найвищого рівня (на 14 % більше порівняно з контролем). Отже, збільшення показників гематокриту та гемоглобіну свідчить про нормалізацію процесів забезпечення тканин організму киснем.

Зменшення загальної кількості лейкоцитів, виявлене у тварин усіх дослідних груп, що свідчить про послаблення активності патологічного процесу в легенях тварин за блеоміцин-індукованого легеневого фіброзу. Зокрема, після застосування стовбурових клітин у плевральну порожнину відбулося зменшення показника загальної кількості лейкоцитів на 19 % ( $p \leq 0,01$ ) порівняно з контрольною групою; внутрішньовенно – на 13,7 % ( $p \leq 0,01$ ). Достовірне зниження кількості лейкоцитів на 28 % ( $p \leq 0,001$ ) у групі тварин за медикаментозного лікування порівняно з контролем, очевидно, пов'язане з використанням у лікувальній схемі глюкокортикоїдного гормону, який має суттєвий вплив на активність кровотворення.

Виявлено підвищення кількості тромбоцитів, зокрема: при введенні стовбурових клітин у плевральну порожнину та внутрішньовенно – відповідно

на 33 ( $p \leq 0,001$ ) та 32 % ( $p \leq 0,001$ ) порівняно з контрольною групою тварин. За медикаментозного лікування кількість тромбоцитів була вища лише на 2,4 %.

Показник середнього об'єму тромбоцитів також зростав у тварин всіх дослідних груп: у результаті введення стовбурових клітин у плевральну порожнину – на 13 ( $p \leq 0,01$ ), внутрішньовенно – на 10 ( $p \leq 0,001$ ), медикаментозного лікування – на 8 % ( $p \leq 0,01$ ).

Показник активності лактатдегідрогенази після застосування алогенних стовбурових клітин у плевральну порожнину на 45-ту добу знизився на 27 ( $p \leq 0,01$ ), внутрішньовенного введення – на 24 % ( $p \leq 0,05$ ) порівняно з контролем, а медикаментозного лікування залишалася на 9,4 % нижче контролю.

Спостерігалось достовірне зниження показників мікроскопії бронхоальвеолярного лаважу після застосування стовбурових клітин різними методами введення: на 45-ту добу досліді спостерігали збільшення кількості альвеолярних макрофагів ( $p \leq 0,001$ ), зменшення лімфоцитів ( $p \leq 0,001$ ), та нейтрофілів ( $p \leq 0,001$ ), що свідчить про позитивну динаміку відновлення патологічно зміненої легеневої тканини. У тварин із медикаментозним методом лікування зазначені показники не змінювалися.

Рентгенологічно легенева тканина тварин на 45-ту добу після застосування стовбурових клітин різними методами була подібна до такої у клінічно здорових тварин. У результаті медикаментозного лікування не помітного покращення у тварин не виявлено.

Співвідношення ваги легеневої тканини до живої маси тіла дослідних тварин на 45-ту добу після застосування стовбурових клітин у плевральну порожнину на 29,8 % ( $p \leq 0,05$ ) перевищувало цей показник у тварин контрольної групи; внутрішньовенно – на 25,7 % ( $p \leq 0,05$ ); медикаментозного лікування – на 24 % відповідно.

Гістологічні зміни в легенях тварин на цей же період після введення стовбурових клітин у плевральну порожнину вказували на практично повне

відновлення структури легеневої тканини: пучків колагенових волокон у стінках альвеол не виявлено, що свідчить про розсмоктування сполучної тканини, яка утворилася внаслідок фіброзних змін. Натомість після застосування стовбурових клітин внутрішньовенно мікроскопічна будова легень щурів хоча була вже майже така, як у клінічно здорових тварин, проте альвеоли ще мали досить різні розміри, а в їх стінках, які не були потовщені, ще виявлялись поодинокі незначні мікрвогніща пучків колагенових волокон. Фіброцитів і фібробластів у стінках альвеол немає, проте є пучки колагенових волокон, які являють собою залишки нерозсмоктаної сполучної тканини, що утворилася в паренхімі легень заблеоміцин-індукованого фіброзу легень. У результаті медикаментозного лікування у тварин не виявлено відновлення структури органу, на що вказує наявність фіброзно змінених осередків.

Таким чином, за результатами досліджень впливу стовбурових клітин кісткового мозку на організм щурів за блеоміцин-індукованого легеневого фіброзу встановлено, що застосування блеоміцину гідрохлориду спричиняє в них впродовж 45 діб фіброзні типові зміни в легенях та організмі загалом, аналогічні з фіброзом легень спонтанного походження.

Застосування аlogenних стовбурових клітин кісткового мозку прискорює регенерацію патологічно зміненої легеневої тканини, відновлення функціональної здатності системи легеневого дихання, що підтверджує динаміка комплексу показників: клінічних, гематологічних, біохімічних, гістологічних та морфометричних. Ці зміни охоплювали морфологічний і біохімічний склад крові, клітинний склад бронхоальвеолярного лаважу, рентгенологічні, макроскопічні та мікроскопічні зміни легеневої тканини.

На основі отриманих результатів підтверджено можливість використання аlogenних стовбурових клітин кісткового мозку для відновлення у тварин пошкоджених структур легень за легеневого фіброзу після відповідних доклінічних і клінічних випробувань.

**Ключові слова:** клітинно-регенеративна медицина, аlogenні стовбурові клітини, кістковий мозок, блеоміцин-індукований фіброз легень, щурі, морфофункціональні зміни в організмі.

## ABSTRACT

**Surtayeva Y.V.** Influence of bone marrow stem cells in regenerative processes in the rat lungs with bleomycin-induced fibrosis. Qualification scientific work on the rights of a manuscript

Dissertation for the degree of Doctor of Philosophy in the speciality 211 "Veterinary Medicine." National University of Life and Environmental Sciences of Ukraine. Kyiv, 2024.

The work is devoted to the study of structural and functional changes in the lungs of rats with bleomycin-induced pulmonary fibrosis and the activity of recovery processes in them under the influence of transplanted allogeneic bone marrow stem cells.

The experiments were conducted using clinically healthy outbred white laboratory rats with pulmonary fibrosis modeled. Bleomycin-induced pulmonary fibrosis develops in animals as acute lung inflammation, which subsequently turns into chronic productive inflammation, and by day 45 acquires typical signs of pulmonary fibrosis of spontaneous origin.

The development of a local pathological process in the lungs of animals with bleomycin-induced fibrosis causes a complex of protective and adaptive reactions in the body aimed at compensating for the hypoxic state, as indicated by changes in clinical and laboratory studies.

In particular, on the 45th day of pulmonary fibrosis modelling, haematological parameters change: an increase in the number of red blood cells by 8,7 % ( $p \leq 0,01$ ); a simultaneous decrease in the average red blood cell volume by 6 % ( $p \leq 0,01$ ). Obviously, the lack of respiratory system function and, as a result, hypoxaemia and hypoxia, cause activation of erythropoiesis. Under these conditions, blood viscosity



increases, its movement in the capillaries becomes more difficult, and the volume of blood supply to tissues decreases.

A decrease in haematocrit by 5 % ( $p \leq 0,05$ ) compared to the baseline indicates the presence of chronic inflammation, which is known to produce free radicals and oxidative stress.

Throughout the entire period of pulmonary fibrosis modelling, an increase in haemoglobin content was noted, which on day 45 was 17 % ( $p \leq 0,01$ ) higher than the baseline.

The number of platelets on day 45 of the pulmonary fibrosis model increased by 3 % compared to the baseline, indicating their activation as a result of lung tissue destruction. During this period, the mean erythrocyte volume decreased by 12,4 % ( $p \leq 0,001$ ) compared with the baseline, indicating an excessive overload of red bone marrow in the processes of erythropoiesis.

A high level of leukocyte count was also recorded: on day 14 of the experimental pulmonary fibrosis modeling, it was 21 % ( $p \leq 0,01$ ) higher than in the baseline condition, indicating the presence of an inflammatory process; on day 45 of the modeling, this indicator decreased to physiological parameters, but was 21 % ( $p \leq 0,01$ ) higher than in the baseline condition (up to  $12,7 \pm 0,1$  G/L), indicating the presence of a chronic process in the lungs.

An increase in lactate dehydrogenase activity in the blood of experimental animals by 33,6 % ( $p \leq 0,001$ ) on day 45 of the model also indicates a violation of the integrity of lung tissue cell death. An increase in lactate dehydrogenase activity due to the effect of bleomycin hydrochloride on the dysfunction of other organs cannot be ruled out.

On day 45 of pulmonary fibrosis modelling, the number of macrophages in the bronchoalveolar lavage remained reduced by 51 % ( $p \leq 0,001$ ) compared to the baseline. It was dominated by lymphocytes ( $p \leq 0,001$ ), indicating the presence of chronic nonspecific pneumonia.

X-ray images on day 45 of fibrosis modelling in the treated animals revealed areas of increased intensity in the lung tissue associated with an exudative

inflammatory reaction in the alveoli and bronchioles. A small amount of free fluid was detected in the pleural cavity, indicating a local inflammatory process.

The ratio between live body weight and lung weight in experimental animals gradually decreased during the period of modelling experimental fibrosis ( $p \leq 0,01$ ). Such changes undoubtedly indicate the presence of a progressive pathological process in the lungs in the form of chronic productive inflammation.

Histological changes in the lung tissue of rats on day 45 of bleomycin-induced pulmonary fibrosis modelling were typical of pulmonary fibrosis of spontaneous origin. They lead to the development of functional failure of the pulmonary system with characteristic clinical manifestations, in particular: marked proliferation of fibrocytes, deposition of collagen in the intercellular substance and a marked decrease in the lumen of the alveoli. This is accompanied by a significant disorder of blood circulation in the lungs, reduced elasticity of the alveolar walls and interstitium.

The use of bone marrow stem cells in animals with bleomycin-induced pulmonary fibrosis contributed to a significant acceleration of the recovery processes in pathologically altered lung tissue. Moreover, the activity of regenerative processes depended on the method of stem cell injection: it was higher in animals injected with stem cells into the pleural cavity than after intravenous injection. In all cases, the processes of lung tissue repair in fibrosis were significantly higher after stem cell administration compared to those in animals undergoing drug treatment.

These changes are confirmed by the dynamics of the relevant indicators of haematological, biochemical and histological studies. Thus, on the 45th day after the application of stem cells into the pleural cavity and intravenously, a decrease in the number of red blood cells was recorded, which may be an indication of a decrease in the hypoxic state in the body. Moreover, the number of red blood cells decreased by 23 % and 26 % ( $p \leq 0,001$ ), respectively, compared with the control. In animals undergoing drug treatment, a decrease in the number of red blood cells by 18 % ( $p \leq 0,001$ ) was observed compared to the control.

The average volume of red blood cells on day 45 after the application of stem cells into the pleural cavity and intravenous administration increased by 31 % and 30 % ( $p \leq 0,001$ ), respectively, compared to the control. In the case of medical treatment, this indicator decreased by only 2 % compared to the control.

On day 45 after the application of stem cells into the pleural cavity, the haematocrit was 21 % higher ( $p \leq 0,001$ ) compared to the control group. When stem cells were administered intravenously, the above-mentioned index was 14 % ( $p \leq 0,01$ ) higher than in the control group of animals. In the case of drug treatment, the haematocrit value was 8,7 % lower in the animals than in the control group.

The haemoglobin content on day 45 after the application of stem cells into the pleural cavity was higher by 13,8 % ( $p \leq 0,01$ ) compared to the control group. When stem cells were administered intravenously, the haemoglobin content was also 10,8 % higher than in the control group. In the case of drug treatment, the haemoglobin content was the highest (14 % higher than in the control group). Thus, the increase in haematocrit and haemoglobin content indicates the normalisation of the processes of oxygen supply to the body tissues.

A decrease in the total number of leukocytes was detected in animals of all experimental groups, indicating a decrease in the activity of the pathological process in the lungs of animals with bleomycin-induced pulmonary fibrosis. In particular, in animals after the application of stem cells to the pleural cavity, the total leukocyte count decreased by 19 % ( $p \leq 0,01$ ) compared to the control group; in animals after the application of stem cells intravenously, the corresponding figure decreased by 13,7 % ( $p \leq 0,01$ ). A significant decrease in the number of leukocytes by 28 % ( $p \leq 0,001$ ) in the group of animals under drug treatment compared to the control group is obviously due to the use of glucocorticoid hormone in the treatment regimen, which has a significant effect on the activity of hematopoiesis.

An increase in the number of platelets was noted, in particular: when stem cells were injected into the pleural cavity and intravenously, their total number was 33 % ( $p \leq 0,001$ ) and 32 % ( $p \leq 0,001$ ) higher, respectively, compared to that of the

control group. Under drug treatment, the platelet count was only 2,4 % higher than in the control group.

The mean platelet volume also increased in animals of all experimental groups: after injection of stem cells into the pleural cavity – by 13 % ( $p \leq 0,01$ ), after intravenous injection of stem cells – by 10 % ( $p \leq 0,001$ ), after drug treatment – by 8 % ( $p \leq 0,01$ ).

The activity of lactate dehydrogenase after allogeneic stem cells injection into the pleural cavity on day 45 decreased by 27 % ( $p \leq 0,01$ ) compared to the control. After intravenous administration of stem cells, the level of lactate dehydrogenase activity decreased by 24 % ( $p \leq 0,05$ ) compared with the control. During drug treatment, lactate dehydrogenase activity remained 9,4 % lower than control.

A significant decrease in the microscopy of bronchoalveolar lavage after the use of stem cells by different methods of administration was indicative: on day 45 of the experiment, an increase in the number of alveolar macrophages ( $p \leq 0,001$ ), a decrease in the number of lymphocytes ( $p \leq 0,001$ ), and a decrease in the number of neutrophils ( $p \leq 0,001$ ) were observed, indicating a positive dynamics of restoration of pathologically altered lung tissue. No changes in these parameters occurred in the animals treated with the drug method.

Radiological examination of the lung tissue of animals on day 45 after stem cell treatment with different methods was similar to that of clinically healthy animals. There were no noticeable improvements in the animals after drug treatment.

The ratio of lung tissue weight to live body weight of experimental animals on day 45 after the application of stem cells to the pleural cavity was 29,8 % ( $p \leq 0,05$ ) higher than that of the control group; after their intravenous administration, it was 25,7 % ( $p \leq 0,05$ ) higher than that of the control group. In the case of drug treatment, on the contrary, this indicator was 24 % higher compared to the control.

Histological changes in the lungs of animals on day 45 after injection of stem cells into the pleural cavity indicated almost complete restoration of the lung tissue structure: no collagen fibre bundles were detected in the alveolar walls, indicating complete restoration of the lung structure and complete resorption of connective

tissue formed as a result of fibrous changes. In contrast, in animals treated with intravenous stem cells, the microscopic structure of the rat lungs was almost the same as in clinically healthy animals, but the alveoli were still quite different in size, and their walls, which were not thickened, still contained isolated small microfoci of collagen fibre bundles. Fibrocytes and fibroblasts were absent in the alveolar walls, but there were collagen fibre bundles, which are the remnants of unresolved connective tissue formed in the lung parenchyma in bleomycin-induced pulmonary fibrosis. No restoration of the organ structure was detected in the animals after drug treatment, as indicated by the presence of fibrosis-altered foci.

Thus, according to the results of the study of the effect of bone marrow stem cells on the body of rats with bleomycin-induced pulmonary fibrosis, it was found that the use of bleomycin hydrochloride causes fibrotic typical changes in the lungs and the body as a whole within 45 days, similar to pulmonary fibrosis of spontaneous origin.

The use of allogeneic bone marrow stem cells accelerates the regeneration of pathologically altered lung tissue, restoring the functional capacity of the pulmonary respiratory system, as evidenced by the dynamics of a set of indicators: clinical, haematological, biochemical, histological and morphometric. These changes included morphological and biochemical composition of blood, cellular composition of bronchoalveolar lavage, radiological, macroscopic and microscopic changes in lung tissue.

Based on the results obtained, the possibility of using allogeneic bone marrow stem cells to restore damaged lung structures in animals with pulmonary fibrosis after appropriate preclinical and clinical trials was confirmed.

**Keywords:** cellular regenerative medicine, allogeneic stem cells, bone marrow, bleomycin-induced pulmonary fibrosis, rats, morphological and functional changes in the body.

## СПИСОК ПУБЛІКАЦІЙ ЗДОБУВАЧА ЗА ТЕМОЮ ДИСЕРТАЦІЇ

### Статті у наукових фахових виданнях України

1. Суртаєва Ю. В., Мазуркевич А. Й. До патогенезу експериментального фіброзу легень у тварин (клініко-гематологічні дослідження). Вісник Полтавської державної аграрної академії. 2022. № 3. С. 144–149. *(Суртаєвою Ю. В. здійснено моделювання патологічного процесу та оцінку морфологічних змін крові, підготовлено матеріал до друку відповідно до вимог видання. Мазуркевичем А. Й. проведено аналіз та узагальнення результатів дослідження).*

2. Surtaieva Yu. The effect of mesenchymal stem cells on platelet function in rats with experimental lung injury. Ukrainian Journal of Veterinary Sciences. 2023. Vol. 14 (2). P. 112–126.

### Статті у наукових виданнях,

включених до міжнародних наукометричних баз даних

### Scopus та/або Web of Science Core Collection

3. Surtaieva Y. V., Mazurkevich A. Y., Bokotko R. R. Effects of transplanted mesenchymal stem cells on repair of the lung tissue of rats with experimental pulmonary fibrosis. Regulatory Mechanisms in Biosystems. 2022. Vol. 13 (3). P. 308–316. *(Surtaieva Y. V. досліджено показники бронхоальвеолярного лаважу, проаналізовано отримані результати, підготовлено матеріал до друку відповідно до вимог видання. Mazurkevich A. Y. проведено літературний науковий пошук, порівняльний аналіз наявних досліджень. Bokotko R. R. проведено культивування стовбурових клітин кісткового мозку та проаналізовано результати дослідження).*

4. Mazurkevych A. Y., Surtaieva Y. V. Restoration of the morphofunctional state of rats lungs with experimental fibrosis through transplanted stem cells. Agricultural Science and Practice. 2023. Vol. 10 (1). P. 12–23. *(Surtaieva Y. V. проведено гістологічне дослідження легеневої тканини, проаналізовано, систематизовано результати досліджень, визначено актуальність,*

*сформульовано наукову новизну та підготовлено матеріал до друку відповідно до вимог видання. Mazurkevych A. Y. проведено організацію гістологічного дослідження легеневої тканини, зібрано, проаналізовано та узагальнено результати дослідження).*

#### **Тези наукових доповідей**

5. Суртаєва Ю. В., Мазуркевич А. Й. Вплив стовбурових клітин на активність відновлювальних процесів у легеневій тканині тварин. Глобальні виклики ветеринарної медицини ХХІ століття: Міжнародна наукова конференція, м. Київ, 11 листопада 2021 року: тези доповіді. Київ, 2021. С. 106–107. *(Суртаєвою Ю. В. виконано дослідження, проведено літературний науковий пошук і підготовлено тези доповідей. Мазуркевичем А. Й. узагальнено результати дослідження).*

6. Суртаєва Ю. В., Мазуркевич А. Й., Бокотько Р. Р., Савчук Т. Л. Зміни морфологічних показників крові за експериментального фіброзу легень у щурів. Єдине здоров'я 2022: Міжнародна наукова конференція, присвячена 100-річчю кафедр факультету ветеринарної медицини, м. Київ, 22–24 вересня 2022 року: тези доповіді. Київ, 2022. С. 112–113. *(Суртаєвою Ю. В. виконано дослідження, узагальнено результати і підготовлено тези доповідей. Мазуркевичем А. Й. проведено аналіз та оцінку результатів дослідження. Бокотьком Р. Р. проведено культивування стовбурових клітин та аналіз результатів дослідження. Савчуком Т. Л. проведено літературний науковий пошук, порівняльний аналіз наявних досліджень).*

7. Суртаєва Ю. В. Вплив мезенхімальних стовбурових клітин на активність регенеративних процесів у легеневій тканині щурів за експериментального фіброзу. Актуальні проблеми сучасної біохімії, клітинної біології та фізіології: VI Міжнародна наукова конференція, м. Дніпро, 2022 року: тези доповіді. Дніпро, 2022. С. 191–193.

## ЗМІСТ

ПЕРЕЛІК УМОВНИХ ПОЗНАЧЕНЬ, СИМВОЛІВ, ОДИНИЦЬ, СКОРОЧЕНЬ І ТЕРМІНІВ .....	18
<b>ВСТУП</b> .....	19
<b>РОЗДІЛ 1. ОГЛЯД ЛІТЕРАТУРИ</b> .....	26
1.1. Анатомо-фізіологічні особливості органів дихання у тварин .....	26
1.2. Поширення захворювань легень у тварин .....	29
1.3. Хронічні дифузні паренхіматозні захворювання легень .....	31
1.4. Методи моделювання фіброзу легень .....	35
1.5. Властивості стовбурових клітин .....	38
<i>1.5.1. Стовбурові клітини кісткового мозку</i> .....	42
<i>1.5.2. Стовбурові клітини легень</i> .....	43
1.6. Застосування стовбурових клітин за легеневого фіброзу .....	45
Висновки до розділу 1 .....	47
<b>РОЗДІЛ 2. ВИБІР НАПРЯМІВ ДОСЛІДЖЕНЬ, МАТЕРІАЛИ ТА МЕТОДИ ДОСЛІДЖЕННЯ</b> .....	49
2.1. Моделювання блеоміцин індукованого фіброзу легень .....	51
2.2. Культивування стовбурових клітин кісткового мозку .....	53
2.3. Рентгенографічне дослідження .....	58
2.4. Відбір зразків крові .....	59
2.5. Відбір зразків бронхоальвеолярного лаважу .....	59
2.6. Виготовлення гістологічних препаратів .....	60
2.7. Статистичний аналіз отриманих результатів .....	61
Висновки до розділу 2 .....	61
<b>РОЗДІЛ 3. РЕЗУЛЬТАТИ ВЛАСНИХ ДОСЛІДЖЕНЬ</b> .....	62
3.1. Показники клінічного та лабораторного обстеження щурів за блеоміцин-індукованого легеневого фіброзу .....	62
<i>3.1.1. Показники лабораторних досліджень крові</i> .....	62
3.1.1.1. Морфологічні показники крові .....	62



3.1.1.2. Біохімічні показники крові .....	65
3.1.2. Цитологічне дослідження бронхоальвеолярного лаважу .....	67
3.1.3. Рентгенологічне дослідження легеневої тканини .....	69
3.1.4. Макроскопічні зміни легеневої тканини .....	71
3.1.5. Мікроскопічні зміни в легеневій тканині .....	74
3.2. Показники клінічного та лабораторного обстеження щурів за блеоміцин-індукованого легеневого фіброзу під впливом алогенних стовбурових клітин кісткового мозку .....	81
3.2.1. Показники лабораторних досліджень крові тварин .....	82
3.2.1.1. Морфологічні показники крові .....	82
3.2.1.2. Біохімічні показники крові .....	94
3.2.2. Цитологічне дослідження бронхоальвеолярного лаважу .....	98
3.2.3. Рентгенологічне дослідження легеневої тканини .....	106
3.2.4. Макроскопічні зміни легеневої тканини .....	111
3.3. Мікроскопічні зміни в легеневій тканині .....	117
Висновки до розділу 3 .....	135
<b>РОЗДІЛ 4. АНАЛІЗ І УЗАГАЛЬНЕННЯ РЕЗУЛЬТАТІВ</b>	
<b>ДОСЛІДЖЕНЬ</b> .....	137
<b>ВИСНОВКИ</b> .....	151
<b>ПРАКТИЧНІ РЕКОМЕНДАЦІЇ</b> .....	154
<b>СПИСОК ВИКОРИСТАНИХ ДЖЕРЕЛ</b> .....	155
<b>ДОДАТКИ</b> .....	186

**ПЕРЕЛІК УМОВНИХ ПОЗНАЧЕНЬ, СИМВОЛІВ, ОДИНИЦЬ,  
СКОРОЧЕНЬ І ТЕРМІНІВ**

АСТ – аспартатамінотрансфераза

АЛТ – аланінамінотрансфераза

БАЛ – бронхоальвеолярний лаваж

Г/л – гіга на літр

г/л – грам на літр

ГСК – гемопоетична стовбутова клітина

ЕСК – ембріональні стовбурові клітини

ІЗЛ – інтерстиціальні захворювання легень

ІФЛ – ідіопатичний фіброз легень

ЛДГ – лактатдегідрогеназа

мкм – мікромметр

мкмоль/л – мікромоль на літр

МСК – мезенхімальні стовбурові клітини

ОД – одиниць дії

Од/л – одиниць на літр

СК – стовбурові клітини

Т/л – тера на літр

ФБР – фосфатно буферний розчин

ФБС – фетальна бичача сироватка

фл – фемтолітри

DMEM – середовище Ігла, модифіковане Дюльбекко

EDTA – етилендиметилтетраоцтова кислота

## ВСТУП

**Актуальність дослідження.** Застосування стовбурових клітин (СК) у ветеринарній клітинно-регенеративній терапії з кожним роком набуває все більшої популярності як ефективний та безпечний метод стимуляції регенеративних процесів в організмі тварин. Наслідки вражаючих успіхів учених різних країн у галузі біології, медицини і ветеринарії переконують в актуальності досліджень лікувальних властивостей цього засобу клітинної терапії [47, 140, 167, 215].

Дослідження властивостей стовбурових клітин залежно від джерел їх отримання, методів культивування, зберігання та способів застосування з метою використання у ветеринарній клітинно-регенеративній терапії здійснюються в НУБіП України з 2005 року [270, 272, 265, 277].

Результати експериментальних досліджень та доклінічних випробувань виявили високу відновлювальну здатність трансплантованих СК завдяки їх стимулюючому впливу на активність процесів регенерації в експериментально ушкоджених тканинах. При цьому повне відновлення структури та функції органів і тканин відбувається внаслідок заповнення дефектів в ушкоджених тканинах спеціалізованими клітинами. Порівняно з результатами медикаментозних методів лікування відновлення відбувається в достовірно коротший термін та з більшою ефективністю. Активність СК залежить від джерел їх походження, методів отримання, способів зберігання та застосування. Тривалість відновлювальних процесів визначається способом застосування СК, видом і характером пошкодженої тканини. Зокрема, регенерація швидше завершується в шкірі [265], м'язах [204], міокарді [262], хрящовій [105], кістковій [256, 277] тканинах, повільніше – у печінці [261], нирках [266], щитоподібній [258, 260] та підшлунковій [117, 270] залозах.

Дослідження, виконані українськими науковцями, оцінюються на рівні світових, їх результати висвітлені у вітчизняних та зарубіжних виданнях із

високим індексом цитування, презентуються на різних форумах [266, 270, 265, 277].

Яскравим прикладом високої ефективності алогенних СК можна вважати результати окремих випадків їх клінічного випробування у лікуванні кератиту [198] та гнійного ламініту спортивних коней [274].

Як відомо, легеневий фіброз майже не піддається медикаментозним методам лікування [58]. Разом з тим у доступних нам інформаційних матеріалах ще недостатньо висвітлені питання впливу алогенних СК кісткового мозку на активність процесів відновлення експериментально ушкодженої чи патологічно зміненої легеневої тканини у тварин за легеневого фіброзу, що підтверджує значну актуальність цього питання.

СК кісткового мозку є мультипотентними клітинами, які здатні диференціюватися в клітинну лінію мезо-, ендо- та ектодермальних клітин [237]. Лікувальні (відновлювальні) властивості трансплантованих СК базуються на їх здатності до так званого хоумінгу – проникати в кістковий мозок і прикріплюватись у специфічних областях кістково-мозкового мікрооточення, а також знаходити в організмі місця порушення клітинного гомеостазу в тканинах, проникати туди та, інтенсивно розмножуючись шляхом симетричного чи асиметричного поділу, заповнювати міжклітинний простір дочірніми клітинами, які набувають генотипу тамтешніх клітин [135]. Саме таким способом за фізіологічних умов вони відновлюють клітинний склад органів в організмі впродовж усього його життя [271].

У наших дослідженнях використані алогенні СК, отримані з кісткового мозку. Це група клітин, здатних диференціюватися в різні типи клітин залежно від умов культивування, включаючи ендотеліальні, епітеліальні та нейрональні клітини, а також адипоцити [130]. Дослідження свідчать, що трансплантовані СК кісткового мозку мають здатність приживлятися в легенях [167], зменшують ступінь запалення та фіброзу в легенях миші за експериментального фіброзу [130, 162]. Терапію на основі СК можна використовувати для регенерації легень і модуляції запальних та фіброзних

процесів [219]. Публікації низки авторів свідчать, що у процесах регенерації, імовірно, беруть участь кілька механізмів дії СК, що обумовлює покращення результатів їх застосування на моделях тварин із легенеvim фіброзом [219, 226]. Наголошено, що після введення СК вони діють як імунний регулятор для підтримки клітинного гомеостазу, стимулюючи ендogenous СК та легеневі клітини-попередники до самовідновлення [247].

Згідно з результатами інших досліджень трансплантовані СК мігрують у зону пошкодження альвеолярних епітеліальних клітин, знижуючи тим самим активність їх апоптозу [162, 184] внаслідок прискорення їх диференціації в альвеолярні епітеліальні клітини [251] через паракринні механізми [253]. Доведено також, що трансплантовані СК пригнічують виробництво прозапальних медіаторів у зоні ушкодження, зменшують товщину стінки альвеол у моделі фіброзу легень [125].

У багатьох звітах розкрито певні переваги використання СК для послаблення запальної реакції та фіброзу. Акцентована також увага, що на терапевтичну ефективність може вплинути кількість трансплантованих клітин, їх вік, час трансплантації та період лікування [227].

Головною метою нашої дисертаційної роботи є виявити особливості морфофункціональних змін у легеневій тканині щурів на тлі блеоміцин-індукованого легеневого фіброзу за показниками клінічних і лабораторних досліджень та дослідити вплив аlogenних СК кісткового мозку, трансплантованих різними методами, на відновлення патологічно зміненої легеневої тканини.

**Зв'язок роботи з науковими програмами, планами, темами.** Дисертаційне дослідження виконано як складову частину науково-дослідної роботи кафедри хірургії і патофізіології імені академіка І. О. Поваженка Національного університету біоресурсів і природокористування України за ініціативною темою «Науково-експериментальне обґрунтування застосування стовбурових клітин і компонентів крові у ветеринарній медицині» (номер державної реєстрації 012U110983, 2021–2023 рр.).

**Мета та завдання дослідження.** Мета дисертаційної роботи – дослідити характер морфофункціональних змін в організмі щурів за блеоміцин-індукованого легеневого фіброзу, а також з'ясувати вплив трансплантованих алогенних СК кісткового мозку на активність відновлення структури і функції легень за показниками клінічних та лабораторних досліджень.

Для досягнення мети поставлено такі завдання:

- відтворити модель патологічного процесу у легеневій тканині щурів у вигляді легеневого фіброзу;
- визначити характер змін в організмі щурів на різних етапах моделювання фіброзу легень;
- виявити особливості патоморфологічних змін у легеневій тканині щурів на різних етапах моделювання блеоміцин-індукованого фіброзу легень порівняно із вихідним станом;
- виявити особливості регенеративної активності в патологічно змінених тканинах легень щурів з блеоміцин-індукованим фіброзом легень під впливом алогенних СК кісткового мозку, трансплантованих різними способами;
- порівняти ефективність застосування стовбурових клітин із медикаментозними методами лікування фіброзу легень.

*Об'єкт дослідження* – вплив алогенних СК кісткового мозку на перебіг блеоміцин-індукованого фіброзу легень у щурів та їх стимулювальний вплив на відновлювальні процесів.

*Предмет дослідження* – морфофункціональні зміни в організмі щурів за блеоміцин-індукованого фіброзу легень на етапі його формування та після трансплантації алогенних СК кісткового мозку залежно від способу їх введення на основі показників клінічних досліджень, лабораторних аналізів крові та бронхоальвеолярного лаважу, гістологічних, цитологічних досліджень.

**Методи дослідження:** біотехнологічні (культивування стовбурових клітин *in vitro*); експериментального моделювання (блеоміцин-індукованого легеневого фіброзу); хірургічні (отримання кісткового мозку, трансплантація стовбурових клітин); гістологічні (виготовлення та фарбування зрізів із

подальшим мікроскопічним дослідженням); цитологічні (дослідження клітинного складу бронхоальвеолярного лаважу); рентгенологічні (дослідження легеневої тканини); біохімічні (визначення біохімічних показників сироватки крові); гематологічні (дослідження кількості еритроцитів, лейкоцитів і тромбоцитів); біометричні (визначення маси тіла тварин і легень); статистичні методи (опрацювання отриманого цифрового матеріалу дослідження).

**Наукова новизна одержаних результатів.** Уперше у вітчизняній ветеринарній патології виконано фундаментальні дослідження особливостей розвитку блеоміцин-індукованого легеневого фіброзу в щурів, а також визначено вплив трансплантованих аlogenних СК кісткового мозку на морфофункціональні зміни в їх організмі за різними методами введення.

З'ясовано, що блеоміцин-індукований легеневий фіброз у щурів за клінічними проявами та результатами комплексних лабораторних досліджень аналогічний легеневому фіброзу спонтанного походження, на що вказують достовірні зміни досліджуваних показників на 45-ту добу його моделювання,

Продемонстровано, що провідним патогенетичним фактором в розвитку блеоміцин-індукованого легеневого фіброзу після введення блеоміцину гідрохлориду є патологічний процес в легенях у формі гострого запалення, яке з 14 до 45 доби моделювання процесу поступово переходить у хронічне продуктивне запалення.

Вперше з'ясовано, що трансплантація щурам аlogenних стовбурові клітини кісткового мозку в плевральну порожнину сприяє завершенню патологічного процесу в легенях на 45 добу дослідження, що підтверджено достовірним зниженням показників еритроцитозу, достовірним зменшенням активності лактатдегідрогенази в сироватці крові, кількості лімфоцитів в бронхоальвеолярному лаважі, а також відновленням гістоструктури легеневої тканини порівняно з такими у тварин контрольної групи.

Вперше з'ясовано, що застосування аlogenних стовбурові клітини кісткового мозку внутрішньовенно сприяє достовірному зменшенню загальної

кількості лейкоцитів порівняно з такими у тварин контрольної групи, спостерігали збільшення кількості альвеолярних макрофагів та зниження кількості лімфоцитів в бронхоальвеолярному лаважі, що свідчить про позитивну динаміку відновлення патологічно зміненої легеневої тканини.

Досліджено, що СК кісткового мозку введені в плевральну порожнину, мають більший позитивний вплив на відновлення тканин легень, ніж після введення їх у загальне коло кровообігу. Активність трансплантованих СК кісткового мозку, незалежно від способу їх введення, достовірно вища порівняно з методами медикаментозної терапії за показниками клінічних і лабораторних досліджень.

**Практичне значення одержаних результатів.** Результати виконаних досліджень можуть використовуватися в науковій діяльності лабораторій клітинних технологій та практичній ветеринарній медицині.

Результати досліджень також застосовуються в навчальній роботі на кафедрах: хірургії і патофізіології ім. акад. І. О. Поваженка Національного університету біоресурсів і природокористування України (акт впровадження від 26.03.2024 року); фізіології, біохімії тварин і лабораторної діагностики Дніпровського державного аграрно-економічного університету (акт впровадження від 31.01.24 року); нормальної та патологічної морфології і судової ветеринарії, нормальної та патологічної фізіології ім. С. В. Стояновського Львівського національного університету ветеринарної медицини та біотехнологій ім. С. З. Гжицького (акт впровадження від 05.02.2024 року), а також впроваджені в науково-дослідну роботу відділу імунохімії та молекулярно-генетичного аналізу Науково-дослідного центру біобезпеки та екологічного контролю агропромислового комплексу Дніпровського державного аграрно-економічного університету (акт впровадження від 08.02.24 року).

**Особистий внесок здобувача.** Здобувачка самостійно здійснила пошук та аналіз літературних джерел за темою дисертаційної роботи, а також патентний пошук за запропонованою проблемою, виконала весь обсяг



експериментальних досліджень, статистичну обробку отриманих даних, оформила ілюстративний матеріал. Нею написано та сформовано всі розділи дисертаційної роботи.

Здобувачкою вперше виявлено вплив алогенних СК кісткового мозку на регенеративні процеси в легеневій тканині щурів за блеоміцин-індукованого фіброзу легень, трансплантованих різними методами.

За підтримки наукового керівника визначено мету та завдання дисертаційної роботи, протокол проведення і схему досліду, виконано аналіз отриманих результатів і сформульовано висновки та пропозиції. Із результатів досліджень і публікацій із співавторами за їх згодою використано лише ті, які одержано здобувачкою особисто.

**Апробація результатів дисертації.** Матеріали дисертаційної роботи представлено на: Міжнародній науковій конференції «Глобальні виклики ветеринарної медицини XXI століття» (м. Київ, 2021 р.); Міжнародній науковій конференції, присвяченій 100-річчю факультету ветеринарної медицини (м. Київ, 2022р.); VI Міжнародній науковій конференції «Актуальні проблеми сучасної біохімії, клітинної біології та фізіології», (м. Дніпро, 2022 р.).

**Публікації.** За результатами дослідження опубліковано сім наукових праць, зокрема дві статті у виданнях, включених до міжнародних наукометричних баз даних Scopus та Web of Science Core Collection, дві статті у наукових фахових виданнях України, три тези наукових доповідей.

**Структура та обсяг дисертації.** Дисертація складається з анотації, вступу, огляду літератури, матеріалів та методів дослідження, результатів власних досліджень, висновків, практичних рекомендацій, списку використаних джерел і додатків. Загальний обсяг дисертації становить 193 сторінок комп'ютерного тексту. Матеріали дисертації проілюстровано однією схемою, 66 рисунками і 32 таблицями. Список джерел містить 281 найменування, з них 254 латиницею.

## РОЗДІЛ 1

### ОГЛЯД ЛІТЕРАТУРИ

#### 1.1. Анатомо-фізіологічні особливості органів дихання у тварин

Для поглибленого розуміння патофізіології легеневої системи та вентиляційних процесів критично важливо знати будову та функції легень. Основною функцією дихальної системи є газообмін – процес, що полягає в обміні киснем і вуглекислим газом [104].

Легені відіграють ключову роль у забезпеченні постійного обміну газами між організмом та зовнішнім середовищем. Зокрема, вони відповідають за збагачення крові киснем і виведення вуглекислого газу та інших летких побічних продуктів метаболічних процесів організму у зовнішнє середовище. Після вдиху кисень дифундує в систему кровообігу, де бере участь у виробленні АТФ для клітинного метаболізму, після чого вуглекислий газ та інші метаболічні продукти виводяться з організму [18, 160]. Згідно з літературними джерелами дихальна система функціонально розділяється на дві зони: провідні, які охоплюють шлях від носа до бронхіол, та зону дихання, де відбувається газообмін в альвеолярних протоках й альвеолах. З анатомічного погляду дихальні шляхи поділяються на верхні (зовнішні, розташовані поза грудною кліткою, – ніс, глотка і гортань) та нижні (внутрішні, розташовані всередині грудної клітки, – трахея, бронхи, бронхіоли, альвеолярні протоки та альвеоли) [165].

Трахеобронхіальне дерево є складною системою, що транспортує гази від трахеї до ацинусів, газообмінних одиниць легень. Від трахеї до кінцевих бронхіол дихальні шляхи є суто провідними трубами. Оскільки газообмін у цій області не відбувається, об'єм у таких трубах відомий як об'єм мертвого простору. Кінцеві бронхіоли поділяються на респіраторні бронхіоли, або перехідні. Серед респіраторних бронхіол розрізняють альвеолярні протоки, що

повністю вистелені альвеолами. Ця ділянка відома як ацинус, що складається з дихальних шляхів і утворює функціональні тканини легень. Альвеолярні протоки є невеликими трубками, які підтримуються багатим матриксом еластичних і колагенових волокон. Дистальні кінці альвеолярних проток відкриваються в альвеолярний мішок, який складається з альвеол [165].

Згідно з висновками авторів процес дихання можна розглядати як сукупність чотирьох основних компонентів: пружності легеневої тканини, гнучкості грудної порожнини, опору дихальних шляхів і швидкості вентиляції. Ці аспекти сприяють механізму, за яким під час розширення легень тиск повітря в альвеолах знижується, що стимулює потік повітря в легені. У зворотному випадку, при зменшенні об'єму легень тиск зростає, що спричиняє виведення повітря з легень [18]. Швидкість вентиляції регулює швидкість обміну кисню та вуглекислого газу між легенями і зовнішнім середовищем, сприяючи оптимальній концентрації цих газів для їхньої ефективної дифузії [105, 113]. Вентиляція сприяє створенню середовища з високою концентрацією кисню в легенях та низькою – вуглекислого газу порівняно з легeneвими капілярами. Зменшення загальної площі поверхні альвеол може призвести до зниження потенціалу дифузії кисню в кров та, як наслідок, до гіпоксії [18].

Легені формуються під час ембріонального періоду розвитку з передньої кишки, де епітелій органу походить від ентодерми. І навпаки, мезенхіма бере свій початок у мезодермі [175]. Цей процес розвитку – результат розгалуженого морфогенезу, який є ключовим механізмом у формуванні різних органів, таких як слинні залози, легені, нирки та молочна залоза. Дослідники наголошують, що розгалужений морфогенез сприяє створенню деревоподібної архітектури цих органів, сприяючи розширенню їх епітеліальної поверхні [78, 108].

Епітелій дихальних шляхів виконує функцію захисного бар'єру, що сприяє нормальному руху повітря до альвеол. Він виконує різноманітні функції, включаючи виділення речовин, регенерацію пошкоджених тканин, обробку токсинів та видалення сміття. Секреторні клітини виробляють муцини

та антимікробні пептиди, а також метаболізують токсини. З іншого боку, вільчасті клітини використовують свої вії для виведення сміття з легень [96].

Згідно з літературними джерелами, однією з анатомічних особливостей є те, що ліва легеня має одну частку, тоді як права складається з чотирьох – верхівкової, серцевої, діафрагмальної та додаткової [263].

Функціонально легені можна поділити на дві зони: перша – розгалужена система, відома як повітроносна частина дихальної системи; друга – респіраторна частина дихальної системи, в якій структурно-функціональною одиницею є ацинус. Епітелій, що вистилає ці частини, має чіткий клітинний склад, що дає їм змогу виконувати свої спеціалізовані функції. Останнім часом досягнуто значного прогресу у виявленні молекулярних сигналів, які дозволяють ембріональним і дорослим клітинам-попередникам генерувати цей епітелій [157].

Бронхи починаються як розгалуження, поділяючись спочатку на часткові (вторинні) бронхіальні гілки, а потім на сегментарні (третинні) бронхи. останні розгалужуються далі на менші бронхіоли. Кінцевий відрізок повітроносної частини легень розташований у кінцевому сегменті, що відомий як кінцеві бронхіоли, що відкриваються в респіраторні бронхіоли [159]. Повітроносна частина забезпечує рух і зігрівання / охолодження повітря, яке надходить у легені. Спеціалізовані клітини зволожують повітря та видаляють з нього частинки, які проникають у повітряносні шляхи [165]. Видалення сторонніх частинок – у бактерій, вірусів – здійснюється за допомогою слизового секрету, який затримує частинки, і вії, що очищають дихальні шляхи [159].

Дві основні легеневі артерії виходять від біфуркації легеневого стовбура після виходу з правого шлуночка, а подальше їх розгалуження відбувається паралельно з бронхіальним деревом. Сегментарні та субсегментарні легеневі артерії простягаються вздовж відповідних дихальних шляхів, і на окружності легень більшість менших легневих артерій входять в ацинуси через кінцеві бронхіоли, розташовуючись у центрі ацинуса. Крім цих основних судин, є невеликі гілки, які не супроводжують дихальні шляхи [60]. Легеневі вени

розділенні міждольковими сполучно-тканинними перегородками і таким чином відокремлені від артерії та дихальних шляхів, але вони розташовані поряд з артерією та бронхом [40].

Попри свою дихальну функцію, легені також виконують низку недихальних функцій. Зокрема, вони є місцем перетворення неактивних хімічних прекурсорів в їх активні форми, наприклад ангіотензину-I в ангіотензин-II, що сприяє підвищенню артеріального тиску [59]. Також легені є важливим місцем для інактивації / деградації вазоактивних хімічних медіаторів – брадикінів, серотоніну і норадреналіну. У слизовій оболонці бронхів розташовані невеликі кластери нейроендокринних клітин, які можуть виділяти катехоламіни та поліпептидні гормони, а саме кальцитонін, серотонін та бомбезин [98].

## **1.2. Поширення захворювань легень у тварин**

Захворювання дихальних шляхів у домашніх тварин є поширеним явищем. Велику роль у формуванні захворювання відіграють бактерії, віруси та грибкові збудники [58].

Дослідники, які аналізували дані, зібрані через мережу ветеринарного нагляду за дрібними тваринами (SAVNET), вивчили статистичні показники щодо поширеності респіраторних захворювань у дрібних домашніх тварин протягом 2015, 2017 та 2019 років.

Упродовж 2015 р. за результатами аналізу ветеринарних даних 1 млн 245 домашніх тварин були оглянуті у ветеринарних клініках. Структурно цей обсяг включала 69,4 % собак, 26,5 – котів, 1,5 – кроликів та 1,3 % інших видів. Патології дихальних шляхів зафіксовані у 1,7 % собак, 2,3 – котів та 2,5 % кроликів [190]. Осінньо-весняний період характеризується підвищеною частотою респіраторних захворювань у собак, а взимку та влітку їх поширення

є менш виразним. Крім того, у котів виявлено значно більшу частоту респіраторних захворювань порівняно із собаками [190].

У 2017 році виявлено, що частка респіраторних захворювань становила 1,1 % у собак, 1,3 – у котів та 1,3 % у кроликів [6]. За результатами аналізу порівняно з попереднім дослідженням спостерігалось зменшення кількості звернень щодо респіраторних захворювань на 35, 42 та 48 % відповідно у собак, котів і кролів [6, 190]. Найбільш поширеними симптомами серед собак був кашель (71,7 %), а котів – чхання (45,1 %). Більшість клінічних ознак були гострими, спостерігалися менше тижня і становили 49,1 % у собак та 42,1 % у котів [6]. Отримані результати підтвердили попередні дані [190], однак у цьому аналізі 28,7 % собак та 36,4 % котів мали стійкі клінічні ознаки протягом одного місяця або довше [6].

Протягом 2019 р. проконсультовано у 1 млн 710 тис. 78 тварин, з яких 70,2 % собак, 26,6 – котів, 1,7 – кролів та 1,5 % – решта видів тварин. Серед них на респіраторні захворювання припадало 0,9 % у собак, 1,2 – котів та 1,2 % у кролів [200]. Серед найпоширеніших клінічних симптомів респіраторних захворювань у собак був кашель, спостережений у 68 % випадків, у той час як у котів – чхання – 45,6 % [200]. Для собак і котів найбільш поширена тривалість ознак захворювання легень становила місяць або більше (20,5 і 32,3 % відповідно). Тварини з респіраторними патологіями які перебували у розплідниках протягом попередніх 10 діб, становило 6,3 % у собак та 3,6 % у котів [200].

Клінічні прояви, такі як кашель та задишка, часто асоціюються з первинними дихальними захворюваннями, але також можуть виникати внаслідок порушень інших систем організму, наприклад серцевої недостатності. Як у молодих, так і літніх тварин підвищений ризик розвитку респіраторних захворювань. Незавершеність розвитку дихальної та імунної систем у новонароджених сприяє легшому проникненню та поширенню патогенів у легенях [121].

Органи дихання містять різноманітну флору мікроорганізмів, до якої відносяться *Pasteurella multocida*, *Bordetella bronchiseptica*, стрептококи, стафілококи та коліформні бактерії. Зазвичай ці мікроорганізми проживають у носових ходах, носоглотці та верхній частині трахеї домашніх тварин і час від часу можуть бути в легенях без клінічних проявів. Хвороби, спричинені цими інфекціями, можуть виникати, якщо захисні механізми дихальних шляхів порушуються інфекцією первинного збудника (наприклад, вірусом чуми, парагрипу або аденовірусом 2 типу в собак, а також вірусом ринотрахеїту чи каліцивірусом у котів) та іншими шкідливими чинниками, зокрема вдиханням диму або шкідливих газів [58].

### **1.3. Хронічні дифузні паренхіматозні захворювання легень**

Термінологія, використовувана у ветеринарній медицині, є заплутаною, непослідовною та часто обмеженою однією спеціалізацією з вузьким спрямуванням, замість широкого мультидисциплінарного підходу. Діагностична оцінка захворювань легень у собак та котів, як правило, значно обмежена порівняно з людьми [142]. Багато інтерстиціальних захворювань легень (ІЗЛ) залишаються так званими ідіопатичними, оскільки не виконується повноцінна ідентифікація їх основної причини [177].

ІЗЛ також відомі як дифузні паренхіматозні захворювання легень, являють собою велику та гетерогенну групу неінфекційних, непухлинних патологій, що відрізняються різноманітністю моделей запалення та фіброзу [221]. Для точної класифікації ІЗЛ у людей вимагають міждисциплінарної співпраці між клініцистами, рентгенологами та патологоанатомами. Ймовірно, подібний підхід необхідний і до собак і котів, але це не завжди застосовується, що призводить до недостатньої інформації про ІЗЛ у домашніх тварин [177].

ІЗЛ можуть виникати з таких відомих причин, як інгаляційні, лікарські, радіаційні та імуноопосередковані фактори [142, 221], або класифікуватися як

окремі синдроми [177]. Дифузні захворювання легень є патологіями, які вражають всю паренхіму і можуть проявлятися нерівномірно чи рівномірно. Багато захворювань дихальних шляхів, таких як астма, хронічні обструктивні захворювання легень, а також рідкісніші, наприклад муковісцидоз і первинна циліарна дискінезія, належать до дифузних захворювань легень [80].

*Пневмоконіоз* – це запальна та фіброзна форма ІЗЛ, спричинена впливом навколишнього середовища мінерального пилу та волокон, включаючи кремнезем, вугільний пил, азбест та інші дрібні частинки [89]. Антракоз вважають більш легким типом пневмоконіозу, який виникає внаслідок накопичення частинок чорного пилу, у результаті хронічного впливу забрудненого повітря або вдихання вугільного пилу й диму [152]. У випадку тривалого впливу може домінувати прогресуючий фіброз [126].

Експериментальний вплив вугільного пилу досліджували на собаках [83, 158]. Природно розвинений силікоз описаний у двох собак: одна загинула внаслідок аспіраційної пневмонії, інша – під час оваріогістеректомії [22]. При гістологічному дослідженні у другій тварини виявлено двопроменезаломлювальний кристалічний матеріал у макрофагах та фіброз навколишніх тканин [22]. У тварини, яка проживала на азбестовій фабриці, спостерігався кашель і утруднене дихання протягом двох років, у результаті чого розвинувся легеневий азбестоз [104]. Дослідження, яке оцінювало ризик впливу азбесту в навколишньому середовищі на легеневу тканину міських собак, що померли від природних причин, зафіксувало включення, що вказують на наявність волокон азбесту в літніх (81 %) та молодих (13 %) собак [225].

*Гіперчутливий пневмоніт* виникає в результаті повторного вдихання дрібних частинок антигенів, що призводить до дифузного запалення малих дихальних шляхів і легеневої паренхіми [151]. Генетична схильність та вплив навколишнього середовища можуть спричинити розвиток гострих, підгострих і хронічних форм гіперчутливого пневмоніту [151]. Гуморальні та клітинно-опосередковані відповіді спроможні призводити до альвеоліту, який може



прогресувати до фіброзу, що робить гіперчутливий пневмоніт важливою диференційною ознакою фіброзних захворювань легень [34, 151]. Вдихання спор гриба (наприклад, *Lycoperdon* spp. та *Geastrum triplex*) здатне спричинити у собак легенеvu реакцію гіперчутливості, яка подібна до гіперчутливого пневмоніту [4, 185, 239].

*ІЗЛ унаслідок дії лікарських речовин і радіації* – ятрогенні ІЗЛ – можуть виникати внаслідок впливу лікарських речовин, біопрепаратів та радіації [21]. Розвиток респіраторного захворювання можливий внаслідок непередбачуваних реакцій під час лікування рекомендованими діапазонами доз у непередбачуваний спосіб. Спостерігається багато гістопатологічних моделей, що дають побічну реакцію на ліки [20]. Легенева токсичність, яка спричинена радіацією, залежить від природи іонізуючого випромінювання, дози, траєкторії пучка та супутніх методів лікування і може проявлятися у вигляді ІЗЛ (наприклад, еозинофільної пневмонії) [21]. Багато цих змін спроможні регресувати з часом, хоча в окремих випадках імовірний розвиток фіброзу [21].

Медикаментозно зумовлені ІЗЛ задокументовані в собак, які отримували сульфаніламід [222, 223], преднізолон [84], блеоміцин [67], ломустин [228], рабакфосадин [186], а також у кота, що отримував нітрососечовину [201]. Інгаляційна хіміотерапія також може спричинити фіброз легень у собак [88].

*Інші форми ІЗЛ* включають еозинофільну пневмонію, легеневий альвеолярний протеїноз, синдром дифузного альвеолярного крововиливу, ліпідну/ліпоїдну пневмонію, легеневий гіаліноз, гістіоцитарні розлади (системний клітинний гістіоцитоз Лангерганса) і легеневий альвеолярний мікролітіаз [177].

Фіброзне ІЗЛ являє собою кінцеву стадію прогресуючого пошкодження і регенеративних процесів із різних причин, що в остаточному підсумку завершується загальним клінічним фенотипом легеневого захворювання [128]. Основними ознаками фіброзу легень є надмірна проліферація фібробластів в альвеолах і накопичення позаклітинних компонентів [242]. Незалежно від причин прояву, фіброз легень перешкоджає функціям дихальної системи та

володіє високою захворюваністю і смертністю [64]. Руйнування легеневої тканини й заміщення спеціалізованих клітин колагеном призводить до порушення функції дихання, розвитку гіпоксії і, зрештою, дихальної недостатності [37, 38]. Отже, одним із основних критеріїв висновків дослідників є твердження, що у собак і котів фіброзні ІЗЛ не є окремою хворобою, а являє собою кінцеву стадію різноманітних захворювань [177].

Ідіопатичний легеневий фіброз (ІЛФ) – один із найпоширеніших типів ІЗЛ. ІЛФ за визначенням є прогресуючим фіброзним захворюванням, яке зрештою призводить до дихальної недостатності [174]. У частини пацієнтів з окремими типами ІЗЛ також розвивається прогресуючий фіброз, що супроводжується зниженням функції легень, погіршенням симптомів та якості життя, а також ранньою смертністю [238].

Найбільш поширеною теорією патогенезу ІЛФ є висновок, що ІЛФ оснований на нездатності альвеолярного епітелію до регенерації після травми. Клітини альвеолярного епітелію зазнають апоптозу, фібробласти/міофібробласти, у свою чергу, накопичуються в позаклітинному просторі як реакція на зміни, які фізіологічно беруть участь в альвеологенезі, відновленні і також сприяють утворенню надмірного фіброзу через різні механізми, включаючи епітеліально-мезенхімальний перехід – патологічний процес, за якого епітеліальні клітини втрачають частину своїх характеристик (властивостей) і маркерів. Широко припускається роль епітеліально-мезенхімального перерозподілу в патогенезі ІЛФ [188]. В основі цієї гіпотези лежить твердження, що клітини альвеолярного типу II не можуть відновлювати пошкоджений епітелій у результаті неефективної проліферації, міграції та/або диференціації, що призводить до інтерстиціальних рубців [83]. Постійне пошкодження епітелію при ІЛФ свідчить про те, що залишкові альвеолярні клітини типу II не володіють успішними регенеративними процесами, а неефективне відновлення епітелію стимулює фіброз, проліферацію та диференціацію фібробластів і відкладання колагену. Дані *in vivo* свідчать, що

диференціація фібробластів і вироблення колагену посилюється в культурах епітеліальних клітин/фібробластів унаслідок пошкодження клітин [156].

Збільшення кількості хворих особин в межах однієї породи тварин свідчить про те, що ІЛФ передається спадково. Дослідники вивчали ген мутації ІЛФ, проаналізувавши поверхнево-активний білок В і С у трьох собак з ІЛФ. Вони виявили мутацію в екзогенні SFTPC [62]. Мутація в генах поверхнево-активних білків із старінням гена теломерази, а також у потенційному гені сприйнятливості під назвою ELMOD2 пов'язані із сімейною формою ІЛФ [173].

На основі гістологічних спостережень легеневої тканини з ІЛФ в експериментальних дослідженнях із використанням тваринних моделей фіброзу легень поступово визначено, що порушення регенерації епітелію після травми легень є критичним механізмом, який становить основу патогенезу легеневого фіброзу [167].

#### **1.4. Методи моделювання фіброзу легень**

Експериментальні моделі легеневого фіброзу на тваринах відіграють значну роль у вивченні патогенезу цього захворювання. Проте різноманітність таких моделей потребує уважного вивчення їхніх переваг та обмежень перед кожним конкретним дослідженням [95].

Легеневий фіброз може спричинятися різними ураженнями, шляхом введення та режимом дозування (одноразове або багаторазове введення). Зазвичай використовують методи індукції легеневого фіброзу шляхом опромінення або введення блеоміцину, флуоресцеїну ізотіоцинату, діоксид кремнію або азбесту [153, 26, 189].

*Модель із застосуванням блеоміцину є найбільш часто використовуваною моделлю легеневого фіброзу. З'ясовано, що блеоміцин призводить до ураження легень у різних видів тварин – мишей, хом'яків, щурів, кроликів,*

морських свинок, собак та приматів [11, 1, 217]. Блеоміцин – хіміотерапевтичний антибіотик з протипухлинною активністю, відкритий Умезавою 1966 року. Його структура відома з 1978 р. [213], а повний синтез здійснено 1982 р. [48]. Використання блеоміцину для індукції легеневого фіброзу на тваринних моделях ґрунтується на тому, що фіброз є одним з основних побічних ефектів блеоміцину при лікуванні раку в людей. Припускається, що блеоміцин спричиняє ушкодження одного або двох ланцюгів ДНК у ракових клітинах та, як наслідок, порушення клітинного циклу. Імовірно, це пов'язано з хелатуванням іонів металів та реакцією псевдоферменту з киснем [35, 191]. Перевиробництво активних форм кисню може призвести до запальної реакції, що спричиняє легеневу токсичність, активацію фібробластів та подальші фіброзні зміни [31]. Крім того, блеоміцин може призвести до генералізованого ушкодження ендотелію та дисбалансу у фібринолітичній системі [218].

При внутрішньовенному введенні блеоміцину відбувається спочатку ураження ендотелію легень, а згодом пошкодження епітелію, включаючи некроз клітин I типу, метаплазію клітин II типу та відкладання колагену в легенях. Однак для розвитку фіброзних змін потрібно 4–6 тижнів [153]. Зазвичай блеоміцин вводять прямою трансторакальною ін'єкцією або за допомогою назо- чи оротрахеальної інсталяції. Для інтратрахеальної ін'єкції необхідний розріз по середині шиї, який зашивають одразу після введення блеоміцину. Трансоральна інстиляція є нехірургічною альтернативою, коли блеоміцин вводять у трахею трансоральним шляхом під час розміщення тварини на хірургічній дошці під кутом [56].

Початкове підвищення рівня прозапальних цитокінів, таких як інтерлейкін-1, інтерлейкін-6, інтерферон- $\gamma$ , та фактор некрозу пухлин- $\alpha$ , супроводжується зростанням експресії профібротичних маркерів, таких як трансформуючий фактор росту- $\beta$ 1, фібронектин та проколаген-1, з піком інтенсивності приблизно через 14 діб після введення блеоміцину. Запальні

процеси відбуваються поступово, змінюючись фіброзними приблизно на 9 добу після введення блеоміцину [31].

*Модель із застосування флуоресцеїну ізотіоцинату.* Після введення флуоресцеїну ізотіоцинат приєднується до білків як гаптен і діє як пролонгована форма. Фіброзна реакція на флуоресцеїну ізотіоцинату розвивається протягом 2–4 тижнів і може тривати 24 тижні [154]. Основна перевага флуоресцеїну ізотіоцината – це його властивість флуоресценції, яка може ідентифікувати зони імунофлуоресценції у тканинах [181]. Внутрішньотрахеальне введення флуоресцеїну ізотіоцинату мишам спричиняє значну інфільтрацію мононуклеарних клітин і нейтрофілів в інтерстицію легень, яка зосереджена в основному навколо респіраторних бронхіол, і утворення набряку й гіперплазії клітин альвеолярного епітелію [32]. Однак є кілька недоліків, таких як необхідність підготовки розчину безпосередньо перед кожним введенням, та зміна ефективності флуоресцеїну ізотіоцинату залежно від партії та розміру частинок [154].

*Модель радіаційного фіброзу.* Фіброз, спричинений радіацією, залежить від тварин, які використовують. Так миші штаму C57Bl/6 виявляються найбільш чутливими до цього виду пошкодження [103]. Це порівняно повільний процес, який призводить до утворення фіброзу протягом 24 тижнів [103]. Опромінення спричиняє пряму гибель клітин пневмоцитів I та II типу через пошкодження ДНК з подальшою міграцією макрофагів у пошкоджені ділянки. Активовані мононуклеари виробляють прозапальні та профібротичні цитокіни, що беруть участь у розвитку фіброзу, швидкість формування якого залежить від дози опромінення [155]. Ця модель вигідна своєю здатністю обумовлювати стійкі фіброзні зміни в легенях. Однак формування фіброзу таким способом відбувається порівняно тривалий час і потребує витрат на опромінення [194].

*Модель із застосуванням діоксиду кремнію.* Вдихання силікатних частинок призводить до фіброзу легень. Мікро- або наночастинки в дозі 6–50 мг на 1 мл фізіологічного розчину на 1 кг маси тіла вводять через

ротоглотку, інгаляційно або внутрішньотрахеально [124]. Найбільш чутливі до кремнію є миші штамів C3H/HeN і C57Bl/6. Кремній призводить до розвитку фіброзних вузлів, які виникають на етапі 4 тижнів після введення. Ступінь фіброзу залежить від кремнію, який є дуже неоднорідним, а також способу введення та дозування. Після введення кремнію розвиваються фіброзні вузли, що спостерігаються на 4-й тиждень після початку експерименту. Величина фіброзу залежить від різноманітності кремнію та методу введення. У випадку внутрішньотрахеального введення фіброз розвивається протягом 14–28 діб, тоді як аерозольного методу він формується упродовж періоду 40–120 діб [44]. Найбільшою перевагою є стійкі фіброзні ураження в результаті зниження кліренсу легень частинками діоксиду кремнію [9]. Однак ця модель потребує використання дорогого обладнання для аерозольної терапії, період розвитку фіброзу триває від 4 до 16 тижнів, при цьому його відтворюваність обмежена [26, 153].

*Модель із застосуванням азбесту* – одна із форм моделювання легеневого фіброзу, що відтворює вплив азбесту на організм [124]. Моделі легеневого фіброзу, зумовленого азбестом, відрізняються від ІЛФ за численними гістологічними знахідками [189]. Після внутрішньотрахеального введення азбестових волокон фіброз утворюється більш центрально, ніж субплеврально, і зміни в легенях часто розподіляються нерівномірно, тоді як інгаляційні моделі формують картину ураження периферичних ділянок. Проте розвиток захворювання може бути тривалим [183]. Відкладання волокон спричиняє фіброзні зміни шляхом посилення апоптозу альвеолярних епітеліальних клітин та надлишкової продукції профібротичних цитокінів, активованих Т-клітинами [110].

### **1.5. Властивості стовбурових клітин**

СК є недиференційованими клітинами, котрі мають здатністю диференціюватися в інші типи клітин. Ця властивість використовується в їх

терапевтичному застосуванню у ветеринарній медицині. Джерелами СК можуть бути ембріон, плодові оболонки, пуповина та дорослий організм. Також стовбурові клітини класифікують за їх здатністю до диференціювання: тотіпотентні, мультипотентні, плюрипотентні та уніпотентні. Мультипотентні СК, виділені із дорослого організму, володіють перевагами перед ембріональними, оскільки їх легко отримати й культивувати, вони характеризуються меншою імуногеністю, у них немає ризику утворення тератом, тому їх частіше використовують у терапевтичних методах лікування [53].

СК спроможні до диференціювання і самооновлення. Значний інтерес з боку науки до цих клітин пов'язаний із їх імуномодельовальними факторами і відновленням тканин, що дає можливість використання СК терапії як інноваційний метод лікування [65].

Вибір джерела отримання СК залежить від простоти доступу та методу відбору клітинного матеріалу, необхідності місцевої або загальної анестезії і, зрештою, кількості та якості ізольованих клітин [115]. Сьогодні з літературних джерел відомо, що СК можуть – виділятися, крім тканин кісткового мозку [137], із різних тканин: жирової [51], плаценти [166] та амніотичної рідини [57], зубної тканини [233, 141], шкіри [100], нирки [132], печінки [59], серця [46], мозку [42] та м'язів [97]. Незалежно від джерел отримання, усі вони мають властивості до регенерації тканин [81, 136, 164].

Загально визнаним джерелом отримання мультипотентних СК є кістковий мозок. Саме ці клітини запропоновані та описані як перспективний клітинний ресурс від тварин різних видів, включаючи птахів [106], мишей [97, 224], щурів [123], кролів [214], котів [146], собак [211], баранів [195], корів [16], свиней [150], коней [229] та приматів [196].

Різні органи і тканини можуть відновлювати свій клітинний склад завдяки активній регенеративній здатності СК кісткового мозку диференціюватися в різні лінії тканин, наприклад хрящову, кісткову, жирову та

інші клітини мезенхімальної лінії під впливом відповідних подразників [45, 47, 240].

Дорослі СК можуть моделювати молекулярні сигнали для активації регенерації клітини, які дають змогу клітинам відновлюватися та регенерувати пошкоджені тканини [145]. Отже, СК зазвичай характеризуються здатністю до самовідновлення, зберігаючи свій багатолінійний потенціал.

Клітинна терапія широко використовується у ветеринарній медицині. Вона представлена введенням донорських клітин (переливання крові або введення лімфоцитів для відновлення функції імунної системи) в організм із метою заміщення клітин, пошкоджених у результаті дії негативних чинників на них. Клітинна терапія володіє лише функцією заміщення і має тільки тимчасовий результат. Натомість клітинно-регенеративна терапія (застосування СК) здатна відновлювати тканини, пошкоджені патологічним процесом, методом активації ендогенних СК [230]. Регенеративна медицина – це сфера ветеринарної медицини, яка активно розвивається. Такий метод є альтернативним варіантом лікування, які використовувалися до цього часу при захворюваннях з ушкодженням внутрішніх органів, тканин опорно-рухового апарату та шкіри [169].

Протягом останніх років СК все частіше використовуються у клітинно-регенеративній медицині, але наразі ще здійснено незначну кількість клінічних випробувань на тваринах. Стовбурові клітини є джерелом потенціалу для диференціювання та розмноження, що за умови правильного використання може бути дієвим методом лікування захворювань, які сьогодні вважаються невиліковними. Сучасні дослідження СК дають змогу вченим дослідити різні типи цих клітин, описати їх та розділити на групи, серед яких найважливішими є дві: ембріональні стовбурові клітини (ЕСК) та соматичні (дорослі) стовбурові клітини [122].

Початковий фокус клітинно-регенеративної ветеринарної медицини спрямований на ортопедичні захворювання, проте зараз він розширюється. Їх використовують для лікування тварин із патологією ротового апарату та



шлунково-кишкового тракту, нирок, серця, дихальних шляхів, нервової, м'язової тканин [232].

Протягом останніх років терапія на основі СК почала широко застосовуватися у ветеринарній медицині [68]. Більше як десятиліття трансплантація аутологічних СК кісткового мозку досліджувалася в експериментальних та клінічних випробуваннях у всьому світі [145]. СК кісткового мозку мають багатопотентність, проліферативність та колонієутворювальні властивості, що дає підстави вважати їх інноваційним інструментом для покращення відновлення або потенційної регенерації пошкодженої тканини [236].

При введенні в організм тварини СК проявляють імуномодельовальну, протизапальну та антифіброзну дію. У зв'язку з цими властивостями СК кісткового мозку можна розглядати як перспективний клітинний матеріал для регенерації тканин та органів [230].

Останнім часом активно досліджують механізм дії СК, за допомогою яких вони впливають на пошкоджені тканини [231, 113]. Вони показують, що СК кісткового мозку виділяють широкий спектр факторів росту, хемокінів і цитокінів, які вивільняються в міжклітинний простір або транспортуються в мікровезикули, що, у свою чергу, походять з позаклітинної мембрани до суміжних клітин [2]. Нещодавно з'ясовано, що позаклітинні мембрани містять мікро-РНК, котрі опосередковано або безпосередньо стимулюють експресію генів у клітинах-реципієнтах пошкодженої тканини [234]. Дані свідчать, що СК постійно сприяють регенерації пошкодженої тканини за допомогою різноманітних механізмів, включаючи інгібування апоптозу, виживанню клітин та посиленню імуномодельовальних ефектів [13]. Крім того, СК позитивно впливають на нейрогенез та ангіогенез у процесі регенерації, адже регенерація не відбувається без процесів васкуляризація [77].

### *1.5.1. Стовбурові клітини кісткового мозку*

СК з кісткового мозку були вперше описані як фібробластоподібні клітини зі здатністю утворювати колонії та потенціалом до диференціювання [72]. У 1980-х роках науковці почали називати ці клітини остеогенними СК і стромальними клітинами кісткового мозку [12]. Пізніше, 1991 р. Каплан (Caplan A. I.) [24] запропонував змінити термінологію – остеогенні на мезенхімальні. Крім того, 2006 р., через плутанину в термінах мезенхімальна стовбура/стромальна клітина Міжнародне товариство клітинної терапії (ISCT) рекомендувало додати до назви тканинне походження клітин [171].

У тварин СК кісткового мозку можна отримати з різних місць залежно від виду тварини. Частіше використовують проксимальний відділ плечової, стегнової та клубової кісток, які є загальними ділянками для аспірації кісткового мозку в собак та котів [30, 220]. У лабораторних тварин, наприклад щурів [202] та мишей [203], кістковий мозок для виділення СК отримують з усієї стегнової або великогомілкової кістки [202, 203] після евтаназії тварини.

Організована строма кісткового мозку сприяє проліферації та диференціації гемопоетичних клітин, містить такі підтримувальні клітини, як фібробласти, макрофаги, адипоцити, остеобласти та ендотеліальні клітини [140]. Зокрема, кістковий мозок також містить СК або стромальні клітини кісткового мозку [107].

Концентрат аспірату кісткового мозку також є багатим джерелом факторів, які можуть впливати на реакцію загоєння шляхом зниження клітинного апоптозу та запалення, а також активації клітинної проліферації та ангиогенезу через паракринні й аутокринні шляхи [149, 94]. Численні фактори впливають на трофічні процеси, включаючи фактор росту тромбоцитів, ендотелію судин, фіброblastів, інсуліноподібний фактор росту I, гранулоцит-макрофаг колоніестимулювальний фактор та інтерлейкіни [69, 25, 27].

Ці біоактивні фактори зумовлюють протизапальний ефект, що позитивно впливає на відновлення хряща та лікування остеоартриту. Зокрема, концентрат аспірату кісткового мозку може відігравати особливу роль у регенерації та

підтримці гомеостазу через проліферацію СК та інгібування інтерлейкіну, індукованого шляхом апоптозу або запалення хондроцитів [230]. СК у концентраті аспірату кісткового мозку мають здатність до самовідновлення, можуть здійснювати клональне розширення і диференціюються в різні мезодермальні тканини. СК кісткового мозку також є багатим джерелом факторів росту і цитокінів, які мають паракринну та імуномодельовальну дію [107].

Однією з найважливіших можливостей СК є їх міграційна здатність як реакція на сигнали, вироблені пошкодженою тканиною [70, 79]. У місці пошкодження СК кісткового мозку можуть допомогти у відновленні двома способами: диференціювання в клітини тканин, щоб відновити втрачену морфологію, а також функцію, та виділення широкого спектру біологічно активних факторів, які допомагають створити середовище відновлення, володіючи антиапоптозними ефектами, імунорегуляторною функцією та стимуляцією проліферації ендотеліальних клітин-попередниць [79]. Точні механізми клітин, міграція крізь ендотеліальні клітини та переміщення до місця пошкодження ще повністю не вивчені, але припускається, що хемокіни та їх рецептори регулюють цей процес [29].

СК кісткового мозку володіють специфічними імунологічними характеристиками, адже вони є загальними донорами для терапевтичного застосування [29].

### ***1.5.2. Стовбурові клітини легень***

Легенева тканина вважається такою, що містить значну кількість стовбурових клітин або клітин-попередниць у стані спокою. Ці клітини проявляють значний регенеративний потенціал, який активізується після травми. Однак нові дослідження вказують на наявність альтернативних факультативних джерел клітин, які беруть участь у процесі відновлення пошкодженої легеневої тканини [87, 90].

Моделі травм легень демонструють наявність різних популяцій епітеліальних стовбурових клітин у легенях як з анатомічного, так і функціонального погляду. Особливу увагу привертає регіональна популяція, відома як бронхоальвеолярні стовбурові клітини. Виявлені на перехресті бронхіальних і альвеолярних проток, ці СК мають стійкість до ураження бронхіол та альвеол і активно проліферують під час регенерації епітелію в природних умовах. Бронхоальвеолярні СК володіють здатністю до самовідновлення та проявили мультипотентність у клональних аналізах, що підтверджує їхні важливі функціональні характеристики. Ці дані свідчили про те, що бронхоальвеолярні СК є популяцією, яка підтримує бронхіальні клітини Клара та альвеолярні клітини дистального відділу легень [11].

Базальні епітеліальні клітини розташовані в трахеї мишей і дистальних відділах дихальних шляхів у людей [43], експресують пухлинний білок 63 (p63) і цитокератин 5 (ЦК5) та розглядаються як клас легеневиx СК. Однак базальні епітеліальні клітини не є клоногенними, їхні епітеліальні характеристики узгоджуються із здатністю диференціюватися в бронхіальні епітеліальні клітини. Клітини Клара розподілені в епітелії трахеї та частково в бронхіолах у миші в дрібних дихальних шляхах, які можуть ділитися та сприяти розвитку й відновленню проксимальних та більш дистальних респіраторних структур [182], але цих властивостей недостатньо, щоб класифікувати їх як СК. Бронхоальвеолярні СК створюють невеликі колонії *in vitro* та експресують молекулярні маркери клітин Клара й епітеліальних клітин [11, 206]. Клітини альвеолярного епітелію II типу діляться та утворюють альвеолярні пневмоцити I типу. На цій підставі клітини типу II вважаються попередниками альвеолярного епітелію [176].

Первинні бронхіальні епітеліальні клітини культивують з різних зразків тканин після лобектомії, індукованих зразків мокротиння, бронхоальвеолярного лаважу та тканин після біопсії [116]. Для оптимізації умов культивування виконано дослідження щодо визначення концентрації кальцію та фактору росту в середовищі [161]. Ключові фактори включають

епідермальний фактор росту, інсулін, трансфери, гідрокортизон, фосфостаноламін і етаноламін [129]. Створення середовища росту бронхіального епітелію та кількох комерційно доступних альтернатив дає змогу культивувати легеневі СК та ініціювати культури з кріоконсервованих клітин [74, 246]. Шляхом культивування СК в середовищі диференціювання базальні клітини можуть утворювати конфлюентний, поляризований моношар перед тим, як генерувати типи клітин просвіту. У середовищі тривимірну диференціацію базальних клітин можливо досягнути в суспендованій культурі [73].

### **1.6. Застосування стовбурових клітин за легеневого фіброзу**

Терапія СК має велику перспективність у сфері лікування легеневого фіброзу, що підтверджується безліччю досліджень, у цій галузі. Наприклад, Banerjee E. [8], Sabry M. та ін. [187] шляхом дослідження виявили, що використання СК пуповини та СК кісткового мозку може сприяти суттєвому зниженню рівня запалення та колагену в легеневій тканині. Крім того, у роботі Huang K. та ін. [92] висвітлено, як СК кісткового мозку мають здатність диференціюватися в альвеолярні епітеліальні клітини типу II, відіграючи вирішальну роль у зменшенні легеневого фіброзу шляхом зниження рівня окислювального стресу. Chu K. та ін. [33] порівняли ефективність пуповини та СК жирової тканини в контексті лікування легеневого фіброзу, обґрунтувавши, зрештою, висновок, що СК пуповини демонструють високу терапевтичну ефективність. Rafalskaya A. [172] та Banerjee E. [172] наголосили на потенціалі СК у зменшенні запалення та вмісту колагену в легенях, а також стимуляції процесів регенерації легеневої тканини. Cores J. та інші [39] також підтвердили цю інформацію, демонструючи ефективність та безпеку аlogenних стовбурових клітин у зменшенні розвитку фіброзу. Ці дослідження підтверджують важливість використання стовбурових клітин для лікування

захворювань легенів та можливість їх використання як перспективного методу терапії.

Біологічно активні речовини, також відомі як секретони, що декретуються СК, мають великі перспективи у сфері лікування захворювань, що виникають унаслідок фіброзу тканин [99, 245]. Доведено, що вони мають імуномодулювальні властивості, здатні не тільки пригнічувати запалення, але й повертати епітеліально-мезенхімальний перехід і регулювати різні компоненти позаклітинного матриксу. Численні дослідження вчених виявили потенціал СК у полегшенні легеневого фіброзу шляхом придушення запальних цитокінів та інгібування сигнального шляху TGF- $\beta$ /Smad [241]. Крім того, помічено, що СК відіграють вирішальну роль у зменшенні запальної реакції, полегшуючи регенерацію пошкодженої легеневої тканини, та переробці компонентів позаклітинного матриксу [131]. Багатогранний характер секретом СК свідчить про його ефективність у сприянні відновленню тканин і функції легенів, усуненні патологічного рубцювання, як правило, пов'язаного з легневим фіброзом в експериментальних моделях. Цей комплексний підхід підтверджує потенціал секретона СК у лікуванні фіброзних розладів.

Останні дослідження науковців виявили ефективність терапії на основі СК у пом'якшенні легеневого фіброзу шляхом обумовлення протизапальних та антифіброзних реакцій [254]. Різні підходи, що включають використання СК у багатьох форматах, у тому числі наноінженерних платформ, штучних тривимірних біоміметичних структур та методів клітинної трансплантації, виявили здатність стимулювати відновлення легеневої тканини, пригнічувати фіброзні процеси та запускати регенерацію легень [55].

СК, безумовно, є найбільш ефективним механізмом тканинної інженерії, що стає перспективним варіантом відновлення функцій ушкоджених тканин та органів. Проте терапія на основі СК потребує виконання досліджень, що базуватимуться на стандартизації протоколів лікування, доз і шляхів застосування. Крім того, використання СК у ветеринарній медицині швидко розвивається як експериментально, так і клінічно за сприяння ветеринарних

лікарів у розробці та впровадженні інноваційних стратегій покращення здоров'я тварин [93].

## **Висновки до розділу 1**

Фібозна хвороба легень, яка означає завершальну стадію прогресуючого пошкодження легеневої тканини у вигляді продуктивного запалення, зменшення або відсутність регенеративних процесів з різних причин [128]. Основними показниками легеневого фіброзу є надмірна проліферація фібробластів в альвеолах та накопичення позаклітинних компонентів [242], є станом, який створює значні проблеми [64]. Руйнування легеневої тканини та подальше її заміщення колагеном в остаточному підсумку призводить до порушення дихальної функції, гіпоксії та дихальної недостатності [37, 38].

Використання тваринних моделей для вивчення легеневого фіброзу є вирішальним підходом до розуміння патогенезу цього стану [83]. Серед первинних моделей експериментального фіброзу виділяється введення розчину блеоміцину, оскільки він індукує пошкодження легеневої тканини в різних видів тварин. Цю модель можна індукувати такими різними шляхами введення та режимами дозування, як одноразове або багаторазове введення блеоміцину [26, 153].

Незважаючи на численні і різнобічні дослідження цього виду патології, лікування легеневого фіброзу залишається складним питанням, яке остаточно не вирішене [174, 179]. Препарати, що в теперішній час використовуються для лікування фіброзних захворювань легень, не мають достатньої антифіброзної активності й лише уповільнюють прогресування захворювання, не зупиняючи повністю його [194]. Крім того, тривале застосування цих препаратів може призвести до несприятливих побічних ефектів [178]. Останнім часом з'явилися публікації з позитивними результатами використання СК кісткового мозку в лікуванні легеневого фіброзу в лабораторних тварин, що прогнозують його як

перспективний метод лікування легеневого фіброзу. Продемонстровано зменшення легеневого фіброзу та альвеоліту на різних стадіях трансплантації СК кісткового мозку [249]. Здатність СК диференціюватися та самооновлюватися викликає значний інтерес через їх імуномодельовальні фактори та можливості відновлення тканин, що робить їх потенційними інноваційними терапевтичними методами лікування [65].

Вплив СК на легенеvu тканину, яка зазнала фіброзної зміни, а також різні біологічні характеристики цієї конкретної тканини за наявності СК, є складним процесом, що ще недостатньо з'ясований, не залишаючи тим самим місця для сумнівів щодо важливості та актуальності дослідження.

Таким чином, дослідження й оцінка результатів введення стовбурових клітин кісткового мозку в організм тварин з експериментальним легенеvim фіброзом є надзвичайно актуальним як з практичного, так і наукового погляду. Це сприяє глибшому розумінню захворювання і може бути напрямом розробки нових методів лікування.



## РОЗДІЛ 2

### ВИБІР НАПРЯМІВ ДОСЛІДЖЕНЬ, МАТЕРІАЛИ ТА МЕТОДИ ДОСЛІДЖЕННЯ

Дослідження за темою дисертаційної роботи виконувалися протягом 2020–2024 рр. на базі навчально-наукової лабораторій «Центр клітинних технологій у ветеринарній медицині» кафедри хірургії і патофізіології імені академіка І. О. Поваженка Національного університету біоресурсів і природокористування (НУБіП) України.

Окремі фрагменти дослідження здійснено на базі кафедри терапії і клінічної діагностики НУБіП України (рентгенографія легень), кафедри анатомії, гістології і патоморфології тварин імені академіка В. Г. Касьяненка (гістологічне дослідження легень).

У дослідженнях використовували клінічно здорових тварин: 100 статевозрілих самок безпородних білих лабораторних щурах віком 4 місяці з масою тіла  $269,6 \pm 1,80$  г. Додатково як донорів кісткового мозку для отримання культури СК використано 10 щуренят чотирьохденного віку.

Дослідні тварини протягом усього часу дослідження утримувалися в стаціонарі кафедри хірургії і патофізіології імені академіка І. О. Поваженка при 12-годинному світловому дні, температурі повітря у приміщенні в діапазоні 20–23°C, у клітках для лабораторних тварин площею 1925 см<sup>2</sup> по 5 тварин у кожній.

Для годівлі використовували повнораціонний комбікорм для лабораторних тварин (ПФ «ВІТА», Україна) відповідно до рекомендацій виробника. Тварини мали вільний доступ до води.

Досліди за темою дисертаційної роботи виконані за схемою в два етапи (рис. 2.1).

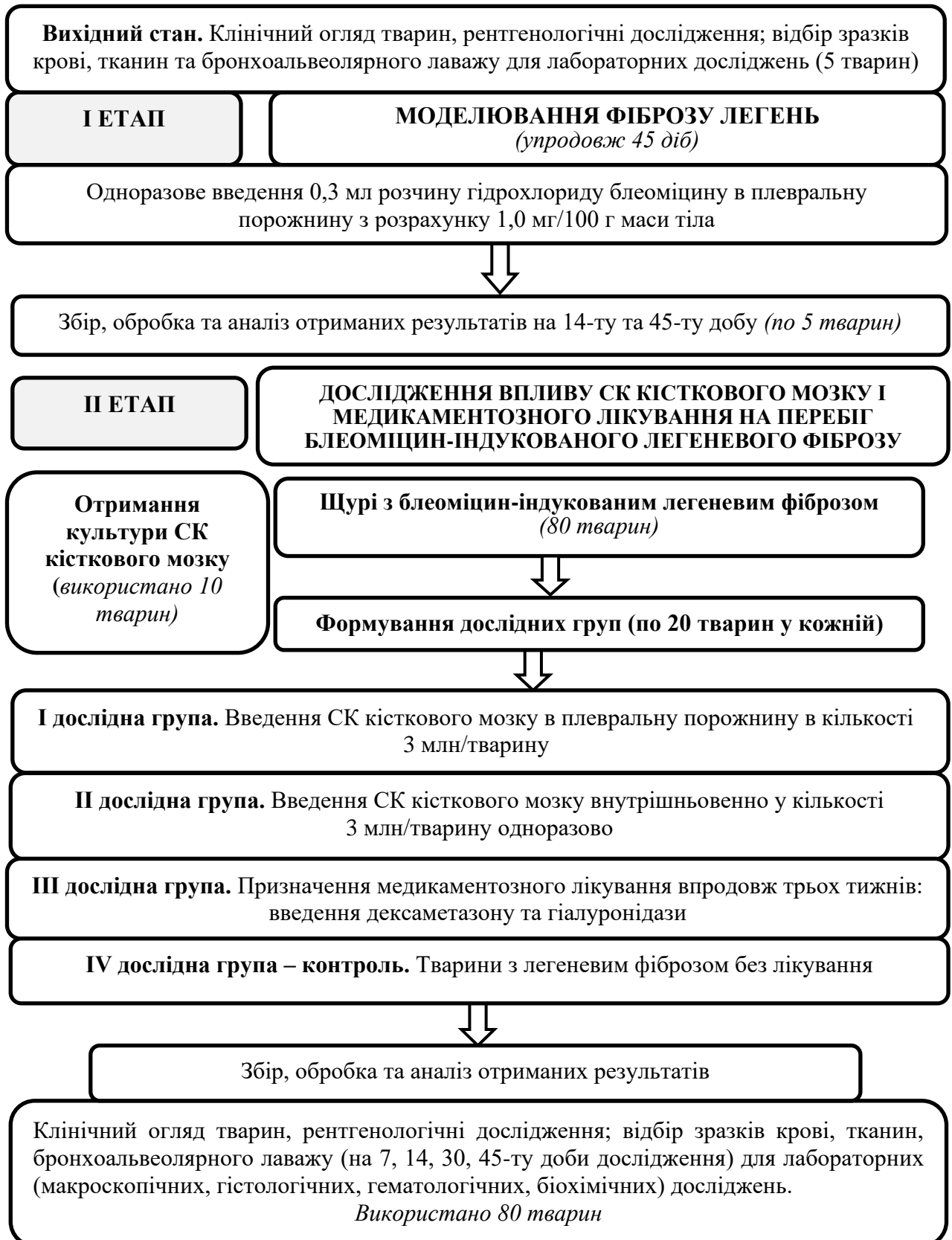


Рис. 2.1. Схема проведення дослідю

Утримували дослідних тварин та використовували їх у науковому дослідженні згідно з вимогами чинного законодавства України, зокрема Закону України «Про захист тварин від жорстокого поводження» № 3447-IV від 21.02.2006 р., останні зміни 08.04.2017 р. [276], а також Директиви Європейського Парламенту та Ради Європи (№2010/63/ЄС від 22.09.2010 р.) [259].

До початку дослідження отримано позитивне заключення щодо використання тварин відповідно до схеми досліду від локальної комісії з біоетики НУБіП України (протокол № 80-1 від 27.10.2020 р.).

Моделюванню фіброзу в дослідних тварин передувало комплексне клінічне обстеження, рентгенографія легень, визначення показників загального аналізу крові (кількість еритроцитів, середній об'єм еритроцитів, вміст гемоглобіну та середня концентрація гемоглобіну в еритроциті, гематокрит, кількість тромбоцитів, середній об'єм тромбоцитів, кількість лейкоцитів), підрахунок лейкограми, визначення біохімічних показників у сироватці крові (активність лактатдегідрогенази (ЛДГ), аспартатамінотрансферази (АСТ), аланінамінотрансферази (АЛТ), вміст альбуміну та загального білку), цитологічне дослідження бронхоальвеолярного лаважу, відбір зразків для гістологічного дослідження.

*На I етапі* дослідження впродовж 45 діб у тварин моделювали експериментальний фіброз легень.

## **2.1. Моделювання блеоміцин індукованого фіброзу легень**

Моделювання фіброз легень у щурів здійснювали методом інстиляції у плевральну порожнину 0,3 мл розчину гідрохлориду блеоміцину («Блеоміцин 15 мг», Ніппон Каяку Ко., Лтд., Такасакі Планта, Японія) з розрахунку 1,0 мг/100 г маси тіла в 0,3 мл стерильного фізіологічного розчину натрію

хлориду («Юрія-Фарм», Україна) кімнатної температури. Розчин вводили одноразово трансторакально (справа) в плевральну порожнину [2, 255].

Введення блеоміцину виконували під наркозом із застосуванням «Телазолу 100» (Zoetis, Іспанія) у дозі 30 мг/кг внутрішньом'язово [168] та «Медісону 0,1 %» (Бровафарма, Україна) у дозі 0,25 мг/кг внутрішньом'язово [168]. Тварин фіксували у лівому латеральному положенні, вибривали шерстний покрив та ретельно обробляли шкіру 70 %-ним спиртом. Місце введення розчину визначали за допомогою пальпації мечоподібного відростка груднини, проводячи дорсально уявну лінію на дві третіх від груднини (рис. 2.2).

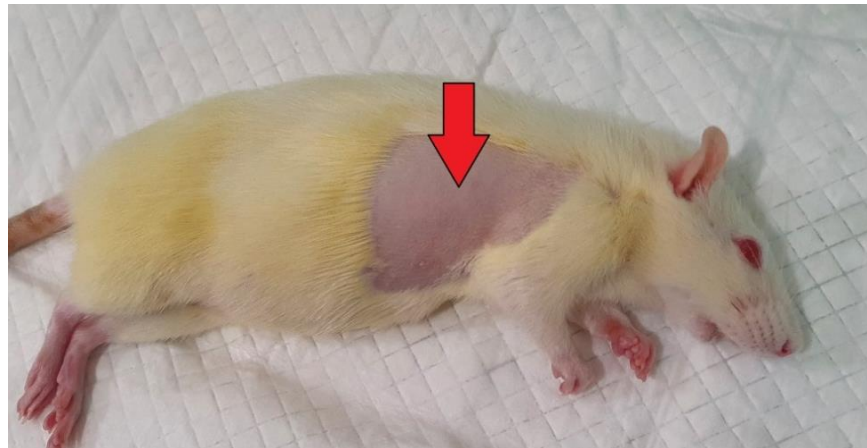


Рис. 2.2. Місце введення розчину гідрохлориду блеоміцину для моделювання фіброзу легень

У визначеному місці здійснювали прокол грудної клітки у міжреберних проміжках, використовуючи інсуліновий шприц (BD Micro Fine Plus, США) з голкою 31 G (0,25 x 6 мм), та повільне введення розчину гідрохлориду блеоміцину. Після цього тварину виводили із наркозу та переміщали в клітку для їх подальшого утримання.

У процесі моделювання патологічного процесу та з метою контролю за його розвитком через 14 та 45 діб після введення розчину гідрохлориду блеоміцину рандомізовано відбирали п'ять тварин для контролю за розвитком

патологічного процесу. Їх виводили з дослідження шляхом евтаназії внутрішньочеревним введенням летальної дози «Тіопенату» (Бровафарма, Україна) 40 мг/кг [168], використовуючи інсуліновий шприц (Medicare, Україна) з голкою G 29 (0,33 × 13 мм).

Для цього тварин утримували черевною порожниною доверху та нахиленою головою нижче задніх кінцівок [197]. Черевну порожнину візуально розділяли на чотири частини, а ін'єкцію виконували у правий або лівий нижні квадрати, уникаючи середньої лінії. Голку вводили під кутом 20–30°. Після маніпуляції здійснювали спостереження за твариною до припинення життєво важливих функцій, а саме дихання та серцебиття.

Після евтаназії тварини проводили відбір зразків для подальших досліджень з метою підтвердження наявності патологічних змін.

Контролювали динаміку маси тіла тварин, а після їх забою – масу легень за допомогою електронних вагів Opera SF 400 (Україна). З отриманих результатів визначали співвідношення маси легеневої тканини до маси тіла тварини за формулою:

$$\text{Співвідношення} = \frac{\text{Маса легень, г}}{\text{Маса тіла тварини, г}} \times 100\%.$$

## 2.2. Культивування стовбурових клітин кісткового мозку

Клітинний матеріал кісткового мозку для культури СК отримували від щурів-донорів чотириденного віку після евтаназії шляхом дислокації шийних хребців зі стегнової, великогомілкової та плечової кісток. Культивування клітин виконували в умовах ННЛ «Центр клітинних технологій у ветеринарній медицині» кафедри хірургії і патофізіології імені академіка І. О. Поваженка НУБіП України з використанням методів, розроблених співробітниками кафедри хірургії та патофізіології імені академіка І. О. Поваженка НУБіП України [268, 269].

Маніпуляції з клітинним матеріалом здійснювали в ламінарному боксі біологічної безпеки II класу ESCO (Німеччина). Клітини культивували в CO<sub>2</sub>-

інкубаторі, ESCO (Німеччина) при температурі +37°C, з абсолютною вологістю та 5 %-ній концентрації CO<sub>2</sub>.

Реактиви та поживні середовища зберігали у побутовому холодильнику Nord (Україна).

Клітинні суспензії центрифугували за допомогою центрифуги UNICOM (США). Поживні середовища та інші розчини для роботи з культурами клітин підігрівали у термостаті ТС – 88М (Україна). Стерилізацію посуду для культивування виконували в сушильній шафі HS – 62А (Україна). Розчини і тканинні гомогенати готували за допомогою магнітної мішалки MM – 5 (Україна). Зважування реагентів здійснювали на аналітичних вагах RADWAG AS220/X (Польща). Для стерилізації розчини пропускали через шприцеві нітроцелюлозні фільтри Milipor (США) з порами 0,22 мкм у діаметрі. Мікроскопію культур клітин, їх підрахунок та фотозйомку робили на інвертованому мікроскопі PrimoVert (Німеччина). Загальну кількість клітин підраховували в камері Горяєва (Україна) під мікроскопом PrimoVert (Німеччина). Усе обладнання, яке використовували у процесі досліджень, регулярно проходило перевірку та експлуатувалося згідно з інструкціями виробника.

Поживні середовища та розчини, які використовували для культивування стовбурових клітин та роботи з первинним матеріалом, готували безпосередньо перед дослідженням.

Як уже зазначалося, клітинну масу кісткового мозку для виділення з неї стовбурових клітин отримували з великогомілкових, стегнових та плечових кісток. Спочатку тварин піддавали евтаназії, а потім здійснювали відбір кісток, від яких ретельно відпрепарували м'язові волокна та сполучну тканину. Підготовлені таким чином кістки занурювали у фосфатно-буферний розчин (ФБР) (Sigma, США) з антибіотиком-антимікотиком (Sigma, США). У стерильному боксі від кісток видаляли епіфізи і за допомогою шприца виконували вимивання кісткового мозку фосфатно-буферним розчином.

Отриману клітинну масу кісткового мозку центрифугували 5 хв при 400g. Після центрифугування відбирали надосадову рідину і до осаду клітин додавали поживне середовище, що складалося з 80 % DMEM (Sigma-Aldrich, Великобританія), 20 % фетальної бичачої сироватки (ФБС) (Sigma-Aldrich, Великобританія) та 10 мкл/см<sup>3</sup> антибіотика-антимікотика (Sigma, США) (рис. 2.3). Отриману суміш розпіпетовували для рівномірного розподілення клітинної маси, переносили в одноразові чашки Петрі (Sarstedt, Німеччина) та розміщали в CO<sub>2</sub>-інкубатор для культивування.




Рис. 2.3. Аспірат кісткового мозку у DMEM:

- 1 – центрифужна пробірка;
- 2 – поживне середовище DMEM;
- 3 – клітини червоного кісткового мозку

Культивування клітин виконували шляхом періодичного пасажування за стандартною методикою, розробленою співробітниками кафедри хірургії та патофізіології імені академіка І. О. Поваженка НУБіП України [272, 267]. Заміну культурального середовища здійснювали кожні три доби. По закінченню культивування (не більше як 3 пасажі) в чашку Петрі з моношаром клітин додавали розчин 0,25 %-го трипсину з ЕДТА (Sigma, США) та робили піпетування напівавтоматичною піпеткою. Трипсин інактивували шляхом додавання поживного середовища, який містить 20 % ФБС. Отриману клітинну суспензію вносили у центрифужні пробірки об'ємом 15 см<sup>3</sup> і центрифугували протягом 5 хв при 400 g. Після цього видаляли надосадову рідину, вносили поживне середовище, ретельно розпіпетовували осад. Кількість клітин підраховували під мікроскопом при збільшенні  $\times 200$  за стандартною методикою [271, 272].

Кількість клітин розраховували за формулою:

$$X = A \times \frac{1000}{0,9},$$

де  $X$  – чисельність клітин в  $1 \text{ см}^3$ ;

$A$  – чисельність клітин в усіх квадратах;

1 000 – кількість  $\text{мм}^3$  в  $1 \text{ см}^3$ ;

0,9 – об'єм камери Горяєва,  $\text{мм}^3$ .

Підрахунок індексу проліферації клітин здійснювали за формулою:

$$X = \frac{a}{b},$$

де  $a$  – остаточна концентрація клітин/ $\text{см}^3$ ;

$b$  – посівна концентрація клітин/ $\text{см}^3$ .

**II етап.** Тварин із змодельованим легенеvim фіброзом розподіляли в чотири дослідні групи по 20 голів у кожній. У сформованих групах застосовували лікування і вважали цей день нульовим (вихідний стан).

Тваринам I дослідної групи вводили алогенні СК кісткового мозку в плевральну порожнину в кількості 3 млн/тварину в 0,3 мл DMEM одноразово, справа (рис. 2.4) за методикою, описаною вище. Маніпуляцію виконували під наркозом [168].

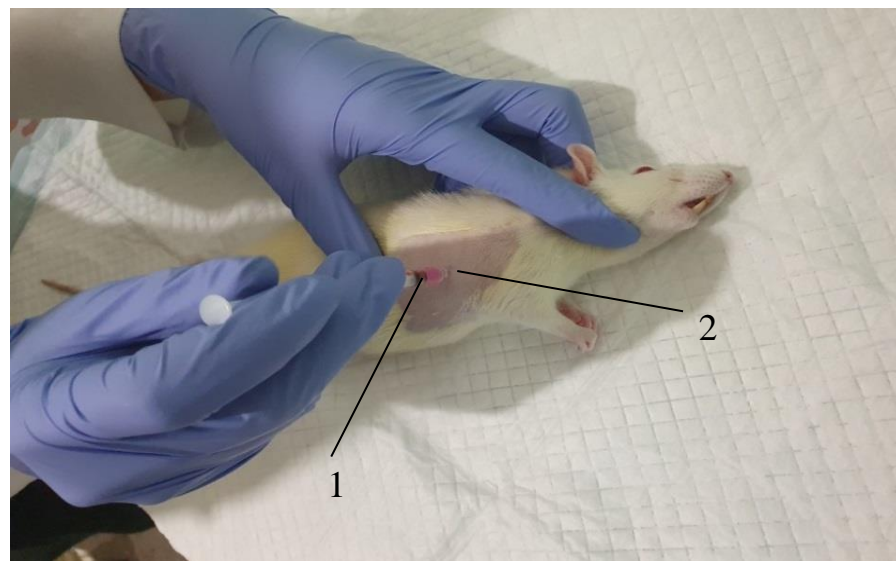


Рис. 2.4. Введення алогенних СК кісткового мозку в плевральну порожнину:

1 – інсуліновий шприц з СК кісткового мозку;

2 – місце введення СК кісткового мозку



Визначення оптимальної дози стовбурових клітин базувалося на аналізі попередніх досліджень науковців у контексті їх застосування для лікування різноманітних патологічних станів [205, 277].

*Тваринам II дослідної групи* вводили аlogenні СК кісткового мозку в кількості 3 млн/тварину одноразово в яремну вену під загальною анестезією (рис. 2.5).

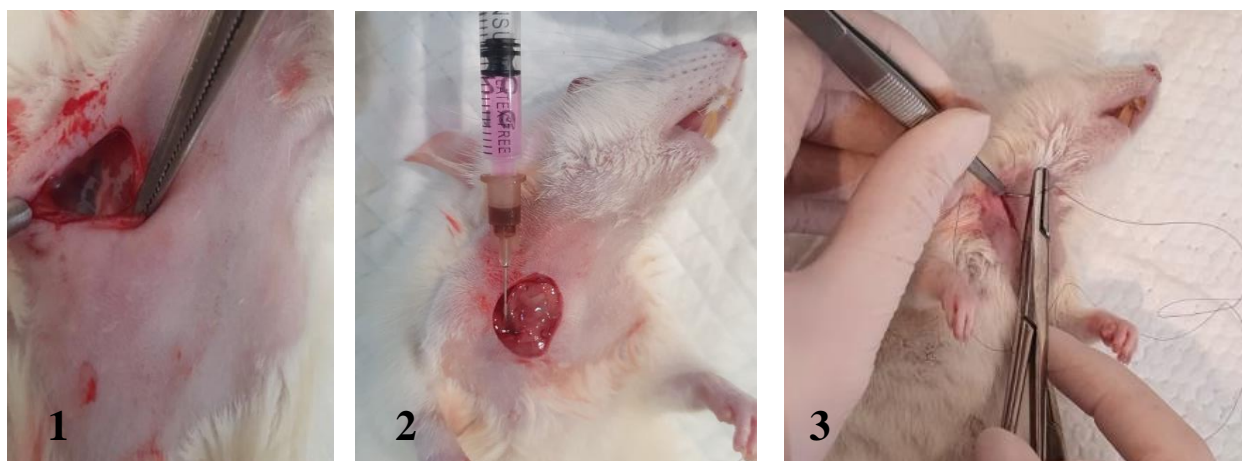


Рис. 2.5. Введення алогенних СК кісткового мозку в яремну вену:

- 1 – візуалізація вени;
- 2 – момент введення СК кісткового мозку;
- 3 – накладання внутрішньошкірного шва

В анатомічній ділянці розміщення яремної вени вибривали шерстний покрив, обробляли шкіру оперативного поля 70 %-ним розчином спирту, виконували розріз шкіри та препарування підшкірної клітковини. Після візуалізації яремної вени повільно за допомогою інсулінового шприца (Medicare, Україна) з голкою G 29 (0,33 × 13 мм) здійснювали прокол вени до візуалізації краплі крові в канюлі голки, після – незначну аспірацію крові для впевненості, що голка розміщується у просвіті вени. Не рухаючи голку, проводили повільне введення СК кісткового мозку, потім виймали голку та здійснювали невелику компресійну дію на яремну вену за допомогою стерильного тампону. Рану закривали косметичним внутрішньошкірним швом

за допомогою синтетичної хірургічної розсмоктувальної нитки «Полідіоксанон» (ПДО) розміром 5.0 USP з ріжучою атравматичною голкою (OPUSMED, Україна).

*Тварин III дослідної групи* піддавали медикаментозному лікуванню. Метод лікування включав підшкірне введення «Дексаметазона 4 мг/мл» (KRKA, Словенія) в дозі 0,08 мг/кг внутрішньом'язово протягом трьох тижнів з інтервалом у дві доби з поступовим зниженням дози та «Лідази-Біофарма 64 ОД» (ФЗ «БІОФАРМА», Україна) у дозі 0,85 ОД/кг підшкірно впродовж трьох тижнів з інтервалом у дві доби [255].

*IV дослідна група* (контроль) – тварини з легневим фіброзом без лікування.

Надалі на 7, 14, 30 та 45-ту добу досліду здійснювали клінічний огляд тварин усіх дослідних груп рентгенографію органів грудної клітки тощо. Із кожної групи рандомізовано виводили з досліду по п'ять тварин шляхом евтаназії, відбирали зразки крові, тканин, бронхоальвеолярний лаваж для лабораторних аналізів.

У крові визначали ті ж самі показники, що й при вихідному стані.

### **2.3. Рентгенографічне дослідження**

Рентгенологічні дослідження виконували з допомогою цифрового ветеринарного комплексу «Валет – 1» (Україна) згідно із рекомендаціями виробника у правій латеральній (боковій) та прямій дорсовентральній проекціях під седацією із застосування «Медісон 0,1 %» (Бровафарма, Україна) у дозі 0,25 мг/кг внутрішньом'язово [168]. Ці дві проекції дають змогу візуалізувати зміни, які можуть бути локалізовані на будь-якій ділянці легеневої тканини, та в одній проекції можуть бути важко доступними, або взагалі не візуалізуватися. Вибір цих двох видів проекцій обґрунтований локалізацією патологічного процесу, який ми досліджували.

## 2.4. Відбір зразків крові

Відбір зразків крові для гематологічних та біохімічних досліджень здійснювали з порожнини серця. Тварину розміщували в дорсальному положенні на рівній поверхні, біля груднини робили прокол, перпендикулярно до грудної клітки, застосовуючи шприц об'ємом 2 см<sup>3</sup> (Jiangsu Fanmei Medical Device Co., Китай) з голкою G 29 (0,6 × 30 мм).

Отримані зразки крові переносили у спеціальні пробірки для подальшого гематологічного та біохімічного дослідження. Зразки крові для загального аналізу крові поміщали у пробірки з K3 EDTA (AQUISEL, Італія) з метою запобігання утворення згустку. Для проведення біохімічного дослідження зразки крові переносили у пробірки з активатором згортання крові (VACUETE, Австрія), після чого здійснювали їх центрифугування при 300g протягом 10 хвилин. Сироватку відбирали за допомогою автоматичної піпетки (LLG, Німеччина) та визначали рівень досліджуваних ферментів.

## 2.5. Відбір зразків бронхоальвеолярного лаважу

Відбір рідини бронхоальвеолярного лаважу виконували після евтаназії тварини шляхом торакотомії.

За допомогою інсулінового шприца (Medicare, Україна) з голкою 29 G (0,33 × 13 мм) здійснювали прокол трахеї, потім її чотириразове промивання 1,0 см<sup>3</sup> фізіологічного розчину натрію хлориду («Юрія-Фарм», Україна) та аспірацію зразків.

Відібрану рідину поміщали в центрифужні пробірки Plasti Lab (Ліван), центрифугували за допомогою центрифуги UNICOM (США) протягом 10 хвилин при 300 g. Після цього з осадової речовини виготовляли мазки, для оцінки клітинного складу бронхоальвеолярного лаважу використовували набір для фарбування «Лейкодиф» (Erba Lachema, Чехія). Цитологічну оцінку

здійснювали за допомогою мікроскопу Micro MC 100 (Австрія) при збільшенні  $\times 1000$ . Підраховували 100 клітин, визначали частку кожного типу клітин.

Також виконували макроскопічний огляд легень шляхом екстирпації органу в місці біфуркації трахеї, її перерізання з подальшим зважуванням легень. Після цього здійснювали фіксацію легень для гістологічних досліджень.

## **2.6. Виготовлення гістологічних препаратів**

Екстирповані легені промивали у проточній воді та поміщали у 10 %-ний водний розчин нейтрального формаліну (Leica, Німеччина). Поверх органу поміщали невеликий шматок бинта для кращого занурення в розчин формаліну, маркували ємності.

Після фіксації в розчині формаліну протягом 10 діб розпочинали підготовку до заливки парафіном. Від кожної легені за допомоги гострого леза відбирали по 4–5 зразків із різних ділянок.

Подальше гістологічне дослідження виконували відповідно до загальноприйнятих методів [257]. Гістологічні зрізи товщиною 5 мкм виготовляли на санному мікротомі MC – 2 (Україна).

Фарбування здійснювали гематоксиліном та водним розчином еозину для дослідження структурних змін у легенях. Методом фарбуванням за Массоном виявляли та диференціювали в легенях сполучнотканинні структури [257]. На зафарбовані зрізи наносили кілька крапель канадського бальзаму, накривали покривним скельцем, витісняючи повітря, подалі розміщали під важки на ніч.

Мікроскопічне дослідження гістологічних препаратів виконували з використанням світлового мікроскопа з об'єктивами (окуляр  $\times 10$ , об'єктиви  $\times 10$ ,  $\times 20$ ,  $\times 40$ ), фотографування зразків – камерою Canon 55D (Японія).

Використане обладнання та вимірювальні прилади у процесі наукового дослідження піддавалися регулярному контролю. З обладнанням працювали згідно з настановами виробника.

## 2.7. Статистичний аналіз отриманих результатів

Усі отримані показники статистично обробляли за допомогою програм Microsoft Office Excel 2010 та Statistica 8 (StatSoft, США, 2012). Вираховували середньоарифметичну величину ( $M$ ) і середню помилку середньої величини ( $\pm m$ ). Визначали вірогідність між показниками контрольною та дослідними групами за  $t$ -критерієм Стьюдента. Достовірними вважали значення при:  $p \leq 0,05$ ;  $p \leq 0,01$ ;  $p \leq 0,001$ .

## Висновки до розділу 2

Успішне виконання завдань дисертаційної роботи стало можливим завдяки використанню в дослідженнях сучасних як загальноприйнятих, так і спеціальних методів.

Зокрема, дотримання чинних вимог щодо утримання і використання тварин в дослідженнях забезпечило отримання стабільних показників клінічних та лабораторних досліджень перед початком дослідів (вихідний стан) та впродовж усього досліду.

Дотримання відповідних вимог у маніпуляціях з дослідними тваринами, використанні методики клінічних досліджень та лабораторних аналізів, застосуванні методів статистичної обробки для аналізу отриманих даних відіграло ключову роль у забезпеченні надійності та достовірності отриманих результатів.

У дослідженнях за темою дисертаційної роботи використано достатню кількість біологічного матеріалу, що сприяло отриманню статистично достовірних результатів у вирішенні виявлених проблем та досягненні пов'язаної з нею мети.

## РОЗДІЛ 3

### РЕЗУЛЬТАТИ ВЛАСНИХ ДОСЛІДЖЕНЬ

#### 3.1. Показники клінічного та лабораторного обстеження щурів за блеоміцин-індукованого легеневого фіброзу

Клінічні прояви фіброзу легень, спричиненого введенням розчину блеоміцину гідрохлориду, зареєстровані вже на початкових етапах розвитку патологічного процесу: зниження апетиту, млявість, кашель, прискорене та ускладнене дихання (табл. 3.1).

*Таблиця 3.1*

#### Клінічні прояви блеоміцин-індукованого фіброзу легень, n = 5

Клінічний прояв	Вихідний стан	Період моделювання, доба	
		14-та	45-та
Кількість дихальних рухів за 1 хв	100 ± 8,3	120 ± 6,4**	135 ± 7,7***
Хрипи в легенях	–	+	++
Апетит	+++	+	++
Видимі слизові оболонки	Рожеві	Бліді	Бліді
Шерстний покрив	Чистий	Тьмянний	Тьмянний
Рефлекторні реакції	+++	+	++

Примітка: + – ступінь прояву клінічних ознак легеневого фіброзу; \*  $p \leq 0,05$ ; \*\*  $p \leq 0,01$  порівняно з вихідним станом.

Починаючи з 14-ї доби спостерігався ціаноз та/або блідість видимих слизових оболонок, тьмянний колір шерстного покриву, зниження рефлекторних реакцій у тварин, спрямованих на догляд за собою та комунікацію з іншими тваринами. На 30-ту добу при аускультатії грудної клітки виявлено хрипи, подібні до звуку «липучки».

#### 3.1.1. Показники лабораторних досліджень крові

##### 3.1.1.1. Морфологічні показники крові

Кількісні зміни еритроцитів, лейкоцитів та тромбоцитів у крові дослідних щурів з блеоміцин-індукованим фіброзом легень, як і характер та масштаби порушення функціонування системи дихання, є складовими

комплексу захисно-приспосувальних реакцій з боку цілісного організму як відповідь на розвиток патологічного процесу у формі фіброзу легень.

Наведені дані (табл. 3.2) свідчать про достовірне збільшення кількості еритроцитів у крові тварин ( $p \leq 0,01$ ) на 14-ту добу моделювання фіброзу: вона була нижчою порівняно з вихідним станом.

Таблиця 3.2

**Еритроцитарні показники крові щурів за розвитку блеоміцин-індукованого легеневого фіброзу,  $M \pm m$ ,  $n = 5$**

Показник	Вихідний стан	Період моделювання, доба	
		14-та	45-та
Кількість еритроцитів, Т/л	$7,9 \pm 0,1$	$7,2 \pm 0,1^{**}$	$8,6 \pm 0,2^{**}$
Середній об'єм еритроциту, фл	$41,3 \pm 0,7$	$38,7 \pm 0,4^{**}$	$38,7 \pm 0,2^{**}$
Гематокрит, %	$33,4 \pm 0,4$	$27,6 \pm 1,6^*$	$31,8 \pm 1,1$
Вміст гемоглобіну, г/л	$10,8 \pm 0,7$	$10,9 \pm 0,5$	$13,1 \pm 0,4^{**}$

Примітка: \*  $p \leq 0,05$ ; \*\*  $p \leq 0,01$  порівняно з вихідним станом.

Як видно, кількість еритроцитів на 45-ту добу моделювання достовірно підвищувався на 8,7 % ( $p \leq 0,01$ ).

Одночасно відбувалося достовірне зниження середнього об'єму еритроциту на 6 % ( $p \leq 0,01$ ) на 14 та 45-ту добу дослідження. Також реєстрували достовірне зниження вмісту гематокриту та збільшення показника гемаглобіну порівняно з вихідним станом. На 45-ту добу вказані показники так і не досягли фізіологічних параметрів.

Показник відношення об'єму еритроцитів до об'єму рідкої частини крові на 14-ту добу був достовірно нижчий на 17 % ( $p \leq 0,05$ ) порівняно з вихідним станом дорівнював  $27,6 \pm 1,6$  %. На 45-ту добу рівень гематокриту підвищився до  $31,8 \pm 1,1$  %, але був на 5 % нижчий проти вихідного стану.

Поступове підвищення вмісту гемоглобіну візуалізували протягом усього періоду дослідження. Так, на 14-ту добу воно дорівнювало 0,2 % порівняно з вихідним станом. Достовірне збільшення вмісту гемоглобіну спостерігалось на 45-ту добу дослідження на, а саме 17 % ( $p \leq 0,01$ ).

При дослідженні загальної кількості лейкоцитів у крові дослідних тварин встановили, що на 14-ту добу моделювання блеоміцин-індукованого

легеневого фіброзу показник був у 1,9 разів достовірно вищий порівняно з вихідним станом і дорівнював  $19,5 \pm 0,3$  Г/л ( $p \leq 0,001$ ). Його зменшення на 45-ту добу блеоміцин-індукованого легеневого фіброзу до фізіологічних параметрів усе ж зберігало достовірну різницю з вихідним станом на 21 % ( $p \leq 0,01$ ), а саме  $12,7 \pm 0,1$  Г/л.

Відхилення показників лейкограми у процесі моделювання патологічного процесу були в межах фізіологічних параметрів, але перевищували вихідний рівень. Зокрема, на 14-ту добу відносна кількість паличкоядерних нейтрофілів становила  $1 \pm 0,2$  %, сегментоядерних нейтрофілів –  $11 \pm 2,0$ , еозинофілів –  $2 \pm 0,5$ , моноцитів –  $1,4 \pm 0,3$ , лімфоцитів –  $84,6 \pm 1,5$  % (табл. 3.3).

Таблиця 3.3

**Зміни кількості лейкоцитів у дослідних тварин за блеоміцин-індукованого легеневого фіброзу,  $M \pm m$ ,  $n = 5$**

Показник	Вихідний стан	Період моделювання, день	
		14-й	45-й
Паличкоядерні нейтрофіли	$0,8 \pm 0,2$	$1 \pm 0,2$	$0^{**}$
Сегментоядерні нейтрофіли	$9,6 \pm 0,8$	$11 \pm 2,0$	$13 \pm 3,0$
Еозинофіли	$3 \pm 1,2$	$2 \pm 0,5$	$4 \pm 0,5$
Моноцити	$1,4 \pm 0,3$	$1,4 \pm 0,3$	$4,2 \pm 0,4^{***}$
Лімфоцити	$85,2 \pm 1,1$	$84,6 \pm 1,5$	$78,8 \pm 2,3$
Базофіли	0	0	0

Примітка: \*\*  $p \leq 0,01$ ; \*\*\*  $p \leq 0,001$  порівняно з вихідним станом.

На 45-ту добу в крові дослідних тварин паличкоядерних нейтрофілів не виявляли ( $p \leq 0,01$ ). Відносна кількість сегментоядерних нейтрофілів збільшилася порівняно з 14-ю добою і вихідним станом, але не виходила за межі референтних значень та дорівнювала  $13 \pm 3,0$  %. Відносна кількість еозинофілів підвищилася в межах референтних значень до  $4 \pm 0,50$  %, що на 25 % перевищувало вихідний стан. Також спостерігалось достовірне збільшення відносної кількості моноцитів до  $4,2 \pm 0,4$  % ( $p \leq 0,001$ ), або на 66,6 % порівняно з вихідним станом. Відносна кількість лімфоцитів знизилася відповідно на 5,6 % до  $78,8 \pm 2,3$  %.



Досліджуючи абсолютну кількість тромбоцитів у крові дослідних щурів на різних етапах досліду з'ясували, що моделювання патологічного процесу в легеневій тканині тварин мають певні особливості (табл. 3.4).

Таблиця 3.4

**Кількісні зміни тромбоцитів у крові щурів за розвитку блеоміцин-індукованого легеневого фіброзу,  $M \pm m$ ,  $n = 5$**

Показник	Вихідний стан	Період моделювання, доба	
		14-та	45-та
Кількість тромбоцитів, Г/л	$630 \pm 39,4$	$619 \pm 11,2$	$650,2 \pm 35,9$
Середній об'єм тромбоцитів, фл	$6,1 \pm 0,1$	$6,14 \pm 0,1$	$5,36 \pm 0,1^{***}$

Примітка: \*\*\*  $p \leq 0,001$  порівняно з вихідним станом.

Як видно з наведених даних, на 14-ту добу моделювання легеневого фіброзу кількість тромбоцитів знизилась до  $619 \pm 11,2$  Г/л, що на 1,7 % менше порівняно з вихідним станом. Зокрема, на 45-ту добу цей показник збільшився відповідно на 3 % до  $650,2 \pm 35,9$  Г/л.

На 14 добу досліді середній об'єм тромбоцитів становив  $6,14 \pm 0,1$  фл, та майже не відрізнявся від вихідного стану. На 45 добу показник середнього об'єму еритроцитів достовірно зменшився на 12,4% порівняно з вихідним станом та становив  $5,36 \pm 0,1$  фл ( $p \leq 0,001$ ).

### 3.1.1.2. Біохімічні показники крові

Результати лабораторного визначення активності ЛДГ, АСТ та АЛТ у крові щурів під час моделювання блеоміцин-індукованого легеневого фіброзу слугували додатковим тестом для оцінки сили та характеру змін в організмі тварин за перебігу цього патологічного процесу (табл. 3.5).

Як видно активність ЛДГ у крові вже на 14-ту добу моделювання фіброзу легень перевищувала на 41 % вихідний стан, сягнувши  $1993,6 \pm 463,8$  Од/л, а на 45-ту відповідно на 33,6 % або до  $1767,4 \pm 60,8$  Од/л ( $p \leq 0,001$ ).

**Біохімічні показники у крові щурів за розвитку блеоміцин-індукованого легеневого фіброзу,  $M \pm m$ ,  $n = 5$**

Показник	Вихідний стан	Період моделювання, доба	
		14-та	45-та
Активність ензиму ЛДГ, Од/л	1171,9 ± 77,5	1993,6 ± 463,8	1767,4 ± 60,8***
Активність ензиму АСТ, Од/л	72,7 ± 1,7	37,3 ± 8,9**	94,4 ± 0,9***
Активність ензиму АЛТ, Од/л	40,4 ± 1,6	51,0 ± 2,0**	44,7 ± 1,5
Вміст загального білка в сироватці крові, г/дл	7,0 ± 0,1	6,6 ± 0,4	5,8 ± 0,1***
Вміст альбуміну в сироватці крові, г/дл	3,7 ± 0,1	3,5 ± 0,1	3,0 ± 0,1***

Примітка: \*\*  $p \leq 0,01$ ; \*\*\*  $p \leq 0,001$  порівняно з вихідним станом.

На 14-ту добу розвитку фіброзу легень активність АСТ достовірно знизилась до  $37,3 \pm 8,9$  Од/л ( $p \leq 0,01$ ), що на 51,3 % менше порівняно з вихідним станом. Одночасно цей показник був на 43 % нижчий від мінімального фізіологічного рівня його активності. На 45-ту добу дослідження спостерігалось достовірне підвищення активності АСТ, а саме на 22,9 % порівняно з вихідним станом до  $94,4 \pm 0,9$  Од/л ( $p \leq 0,001$ ).

Натомість активність АЛТ змінювалася у межах референтних значень. Зокрема, на 14-ту добу моделювання легеневого фіброзу вона вірогідно підвищилася на 20,7 % порівняно з вихідним станом і дорівнювала  $51,4 \pm 2,0$  Од/л ( $p \leq 0,01$ ), а на 45-ту – знизилась до  $44,7 \pm 1,5$  Од/л.

Вміст загального білка в сироватці крові дослідних тварин на 14-ту добу моделювання фіброзу знизився на 5,8 % порівняно з вихідним станом ( $6,6 \pm 0,4$  г/дл), а на 45-ту – на 16 % до  $5,8 \pm 0,1$  г/дл ( $p \leq 0,001$ ) відповідно.

Вміст альбуміну в сироватці крові дослідних тварин зменшився на 14-ту добу моделювання блеоміцин-індукованого легеневого фіброзу на 3,7 % порівняно з вихідним станом і дорівнював  $3,5 \pm 0,1$  г/дл. На 45-ту добу ці показники відповідно становили 27 % і  $3,01 \pm 0,1$  г/дл ( $\leq 0,001$ ).

### 3.1.2. Цитологічне дослідження бронхоальвеолярного лаважу

Зміни клітинного складу промивної рідини бронхоальвеолярного лаважу мали свої особливості і залежали від характеру трансформацій у легеневій тканині.

При дослідженні зразків бронхоальвеолярного лаважу клінічно здорових тварин (вихідний стан) у мазках спостерігали значне переважання кількості легеневих макрофагів над іншими лейкоцитами (рис. 3.1).

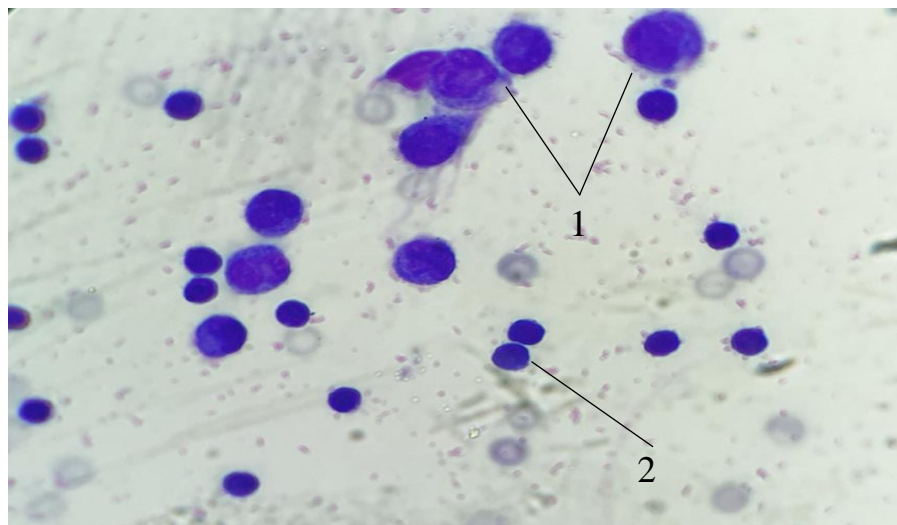


Рис. 3.1. Клітини бронхоальвеолярного лаважу у вихідному стані (клінічно здорові тварини): 1 – макрофаги; 2 – лімфоцити. Лейкоциф,  $\times 1000$

У процесі моделювання блеоміцин-індукованого легеневого фіброзу клітинний склад бронхоальвеолярного лаважу на 14 та 45-ту добу дослідження суттєво відрізнявся.

Так, на 14-ту добу досліду бронхоальвеолярних змивів зафіксовано достовірне збільшення відносної кількості нейтрофілів до  $8 \pm 0,7 \%$  ( $p \leq 0,001$ ) та лімфоцитів до  $34,2 \pm 2,9 \%$  ( $p \leq 0,001$ ) з одночасним достовірним зниженням відносної чисельності альвеолярних макрофагів до  $57,4 \pm 3,7 \%$  ( $p \leq 0,001$ ), порівняно з вихідним станом (табл. 3.6).

На 45-ту добу дослідження бронхоальвеолярного лаважу спостерігалось зменшення в ньому відносної кількості нейтрофілів до фізіологічних

параметрів. Показник відносної кількості макрофагів був достовірно нижчий порівняно з вихідним станом і дорівнював  $41,2 \pm 3,9 \%$  ( $p \leq 0,001$ ).

Таблиця 3.6

**Клітинний склад бронхоальвеолярного лаважу в дослідних тварин за  
блеоміцин-індукованого легеневого фіброзу,  $M \pm m, n = 5, \%$**

Показник	Вихідний стан	Період моделювання, доба	
		14-та	45-та
Нейтрофіли	$1,4 \pm 0,7$	$8,0 \pm 0,7^{**}$	$2 \pm 0,7$
Еозинофіли	$2 \pm 0,5$	$0,4 \pm 0,3^*$	$0,4 \pm 0,3^*$
Базофіли	0	0	0
Макрофаги	$85,0 \pm 1,5$	$57,4 \pm 3,7^{**}$	$41,2 \pm 3,9^{**}$
Лімфоцити	$11,6 \pm 0,8$	$34,2 \pm 2,9^{**}$	$46 \pm 1,5^{**}$

Примітка: \*  $p \leq 0,05$ ; \*\*\*  $p \leq 0,001$  порівняно з вихідним станом.

Відносна кількість лімфоцитів, навпаки, збільшилася в 1,3 раза порівняно з аналогічним показником 14-ї доби дослідження і становила  $46 \pm 1,5 \%$  ( $p \leq 0,001$ ), що може свідчити про наявність імунних компонентів у запаленні. При моделюванні блеоміцин-індукованого легеневого фіброзу в мазках бронхоальвеолярного лаважу протягом усього періоду дослідження виявляли лише поодинокі еозинофіли (рис. 3.2).

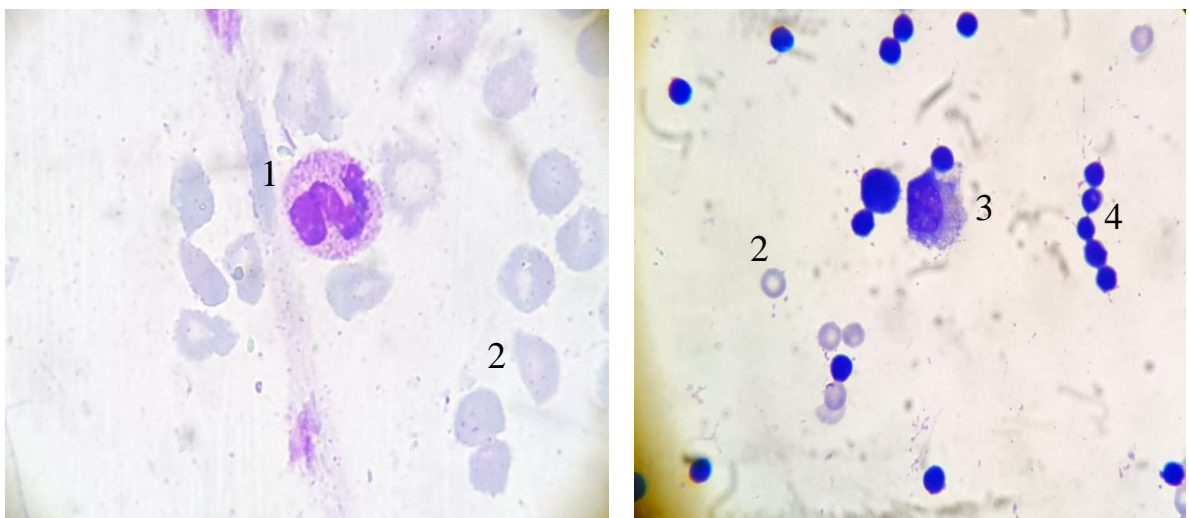


Рис. 3.2. Клітини бронхоальвеолярного лаважу на 14-ту добу формування патологічного процесу: 1 – еозинофіл; 2 – еритроцит; 3 – макрофаг; 4 – лімфоцит. Лейкодиф,  $\times 1000$

У період моделювання блеоміцин-індукованого легеневого фіброзу, крім кількісних змін клітинного складу у бронхоальвеолярному лаважі, також відбувалися якісні трансформації досліджуваних показників. Так, на 14-ту добу дослідження моделювання фіброзу, крім зменшення кількості макрофагів, спостерігалася вакуолізація цитоплазми, яка набувала пінистого вигляду (див. рис. 3.2).

На 45-ту добу досліду виявлено основне переважання кількості лімфоцитів.

### ***3.1.3. Рентгенологічне дослідження легеневої тканини***

В клінічно здорових тварин легенева тканина має однорідну структуру без помітних тіней або включень. Легені мали темне забарвлення, що свідчить про їх наповнення повітрям. Серце локалізоване в центральній частині грудної порожнини (рис. 3.3).

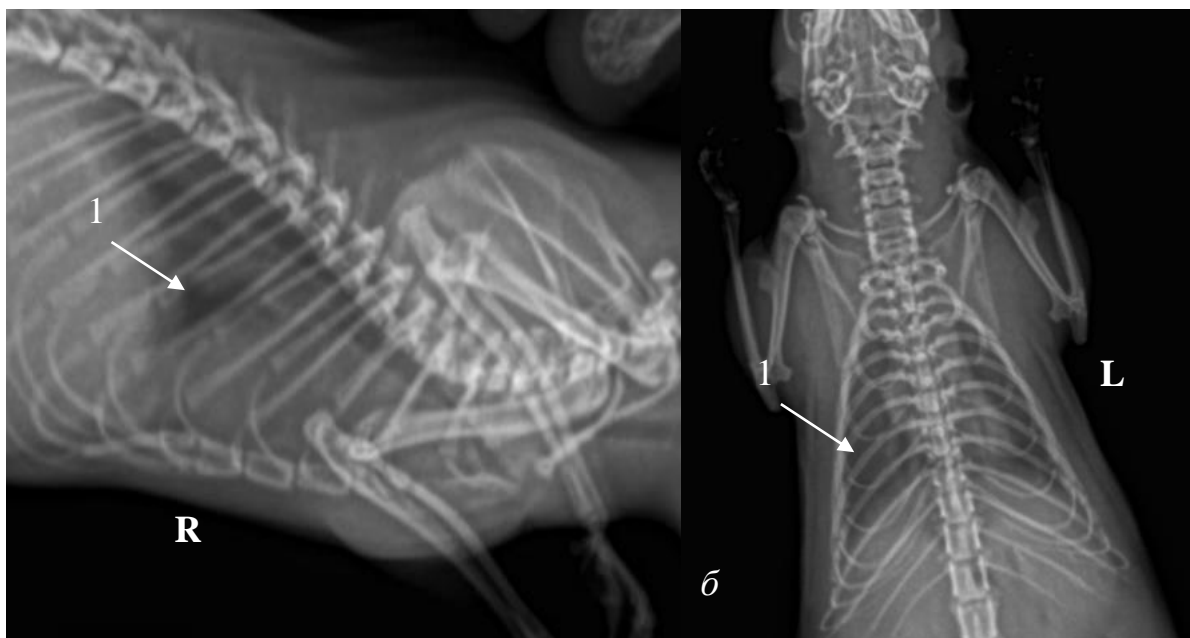


Рис. 3.3. Рентгенологічний знімок клінічно здорового щура у правій латеральній (а) та прямій дорсовентральній (б) проекціях: 1 – легені

На 14-ту добу після моделювання блеоміцин-індукованого легеневого фіброзу в дослідних тварин спостерігали зміни в легеневій тканині у вигляді плямистих ділянок підвищеної щільності. У паренхімі легеневої тканини виявлено світлі ділянки, характерні для збільшення ехогенності тканин (рис. 3.4).

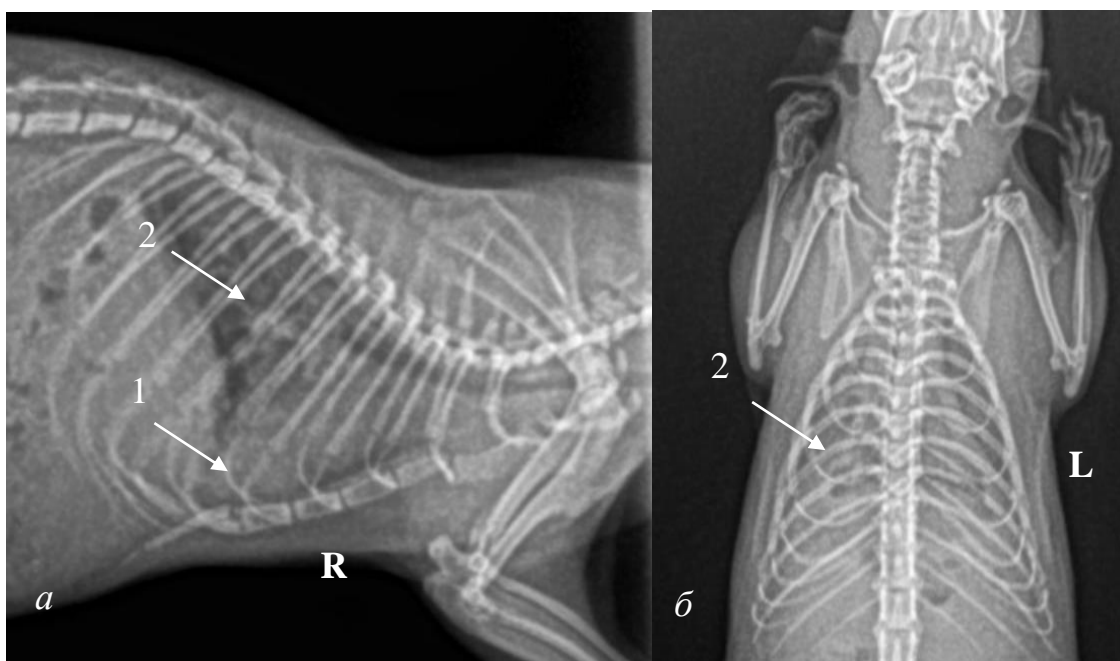

Рис. 3.4. Рентгенологічний знімок легень дослідного щура на 14-ту добу моделювання блеоміцин-індукованого легеневого фіброзу у правій латеральній (а) та прямій дорсовентральній (б) проекціях: 1 – вільна рідина; 2 – збільшення щільності тканин

Одночасно крім запального процесу у плевральній порожнині, в її каудальних ділянках виявлялась незначна кількість випоту, що також підтверджено при патологоанатомічному розтині (див. рис. 3.4).

На 45-ту добу моделювання блеоміцин-індукованого легеневого фіброзу легені щурів мали матовий вигляд порівняно з вихідним станом та більшу кількість дифузних ділянок підвищеної щільності у вигляді продовгуватих (лінійних) включень (рис. 3.5).

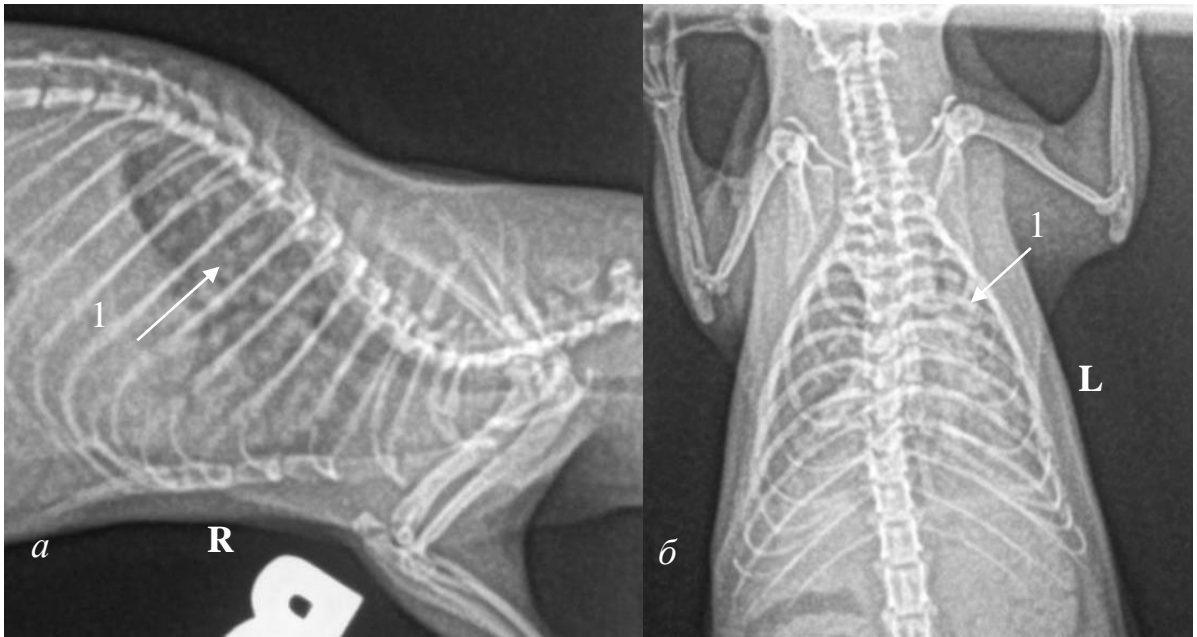


Рис. 3.5. Рентгенологічний знімок щура на 45-ту добу моделювання легеневого фіброзу у правій латеральній (а) та прямій дорсовентральній (б) проекціях:

1 – збільшення щільності тканин

#### ***3.1.4. Макроскопічні зміни легеневої тканини***

При огляді легень в інтактних (клінічно здорових) тварин вона була рожевого кольору з блискучою та рівною поверхнею (вісцеральна плевра) (рис. 3.6).

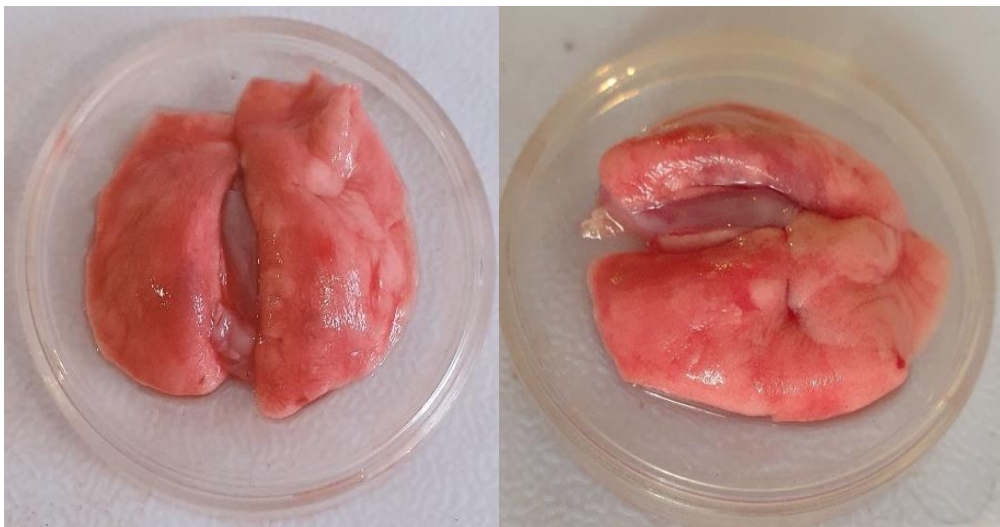


Рис. 3.6. Макроскопічний вигляд легень клінічно здорового щура



Внутрішня поверхня грудної стінки і парієтальна плевра також мали рожевий колір та рівну поверхню.

На 14-ту добу моделювання блеоміцин-індукованого легеневого фіброзу зареєстровано помітну кількість точкових крововиливів у легенях, що свідчить про поширення патологічного процесу по всьому органу (рис. 3.7).

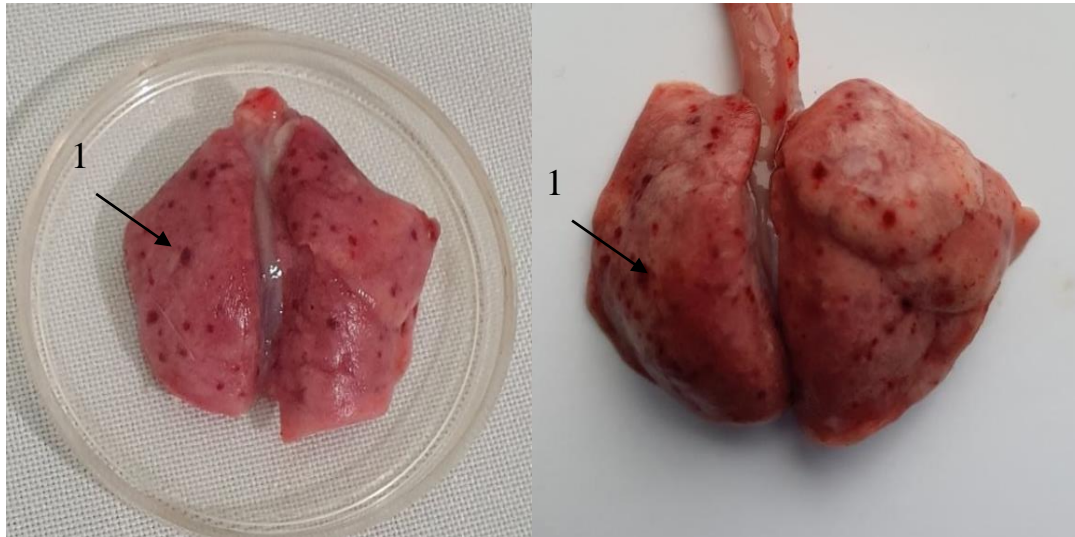


Рис. 3.7. Макроскопічний вигляд легень дослідного щура на 14-ту добу моделювання блеоміцин-індукованого легеневого фіброзу: 1 – точкові крововиливи

Крім того, виявлено гіперемію в легенях.

На 45-ту добу підготовчого періоду на поверхні легень дослідних тварин спостерігалися великі крововиливи з одночасним суттєвим зниженням рівня їх гіперемії. При пальпації виявляли зони ущільнення паренхіми (рис. 3.8).

За результатами зважування тварин та легень (табл. 3.7) встановлено, що на 14-ту добу моделювання блеоміцин-індукованого легеневого фіброзу маса тварин зменшилася в середньому до  $265 \pm 11,02$  г, що на 1,7 % нижче цього показника у вихідному стані. Одночасно фіксувалося зниження маси легень до  $3,40 \pm 0,30$  г ( $p \leq 0,05$ ), що на 22,7 % нижче порівняно з вихідним станом.



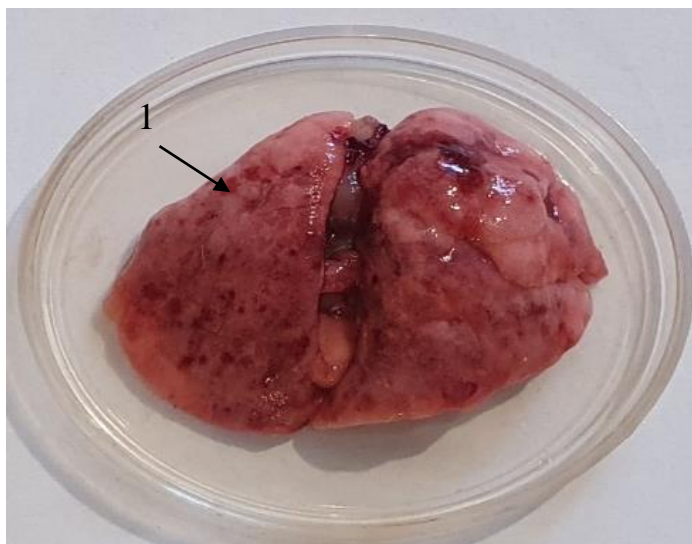


Рис. 3.8. Макроскопічний вигляд легень дослідного щура на 45-ту добу моделювання фіброзу легень: 1 – точкові крововиливи

Таблиця 3.7

**Динаміка маси легень і тварин за розвитку блеоміцин-індукованого легеневого фіброзу,  $M \pm m$ ,  $n = 5$**

Показник	Вихідний стан	Період моделювання, доба	
		14-га	45-га
Маса тварин, г	$269,6 \pm 1,8$	$265 \pm 11,0$	$277 \pm 4,2$
Маса легень, г	$4,4 \pm 0,3$	$3,4 \pm 0,3^*$	$3 \pm 0,2^{**}$
Співвідношення маси легень до маси тварин, %	$1,6 \pm 1$	$1,2 \pm 0,1^*$	$1,0 \pm 0,1^{**}$

Примітка: \*  $p \leq 0,05$ ; \*\*  $p \leq 0,01$ ; \*\*\*  $p \leq 0,001$  порівняно з вихідним станом.

На 45-ту добу моделювання легеневого фіброзу виявлено збільшення маси тварин на  $277 \pm 4,2$  г, що на 2,6 % перевищує вихідний стан. При цьому маса легень знизилася відповідно на 31,8 % і становила  $3 \pm 0,2$  г ( $p \leq 0,01$ ).

Співвідношення між живою масою дослідних тварини і масою їх легень поступово зменшувалися. Так, на 14-ту добу воно дорівнювало  $1,2 \pm 0,1$  % ( $p \leq 0,05$ ), що на 20 % нижче вихідного стану, а на 45-ту – достовірно нижче на 37,5 % відповідно, а саме  $1,0 \pm 0,1$  % ( $p \leq 0,01$ ).

### 3.1.5. Мікроскопічні зміни в легеневій тканині

Установлено, що в легеневій тканині клінічно здорових щурів немає будь-якої патологічної зміни, а мікроскопічна будова легень відповідає описаній у літературі. Паренхіма легень представлена альвеолами, серед яких виявляються структурні елементи повітроносних шляхів – бронхи різних калібрів (великих, малих і середніх) та бронхіоли (рис. 3.9).

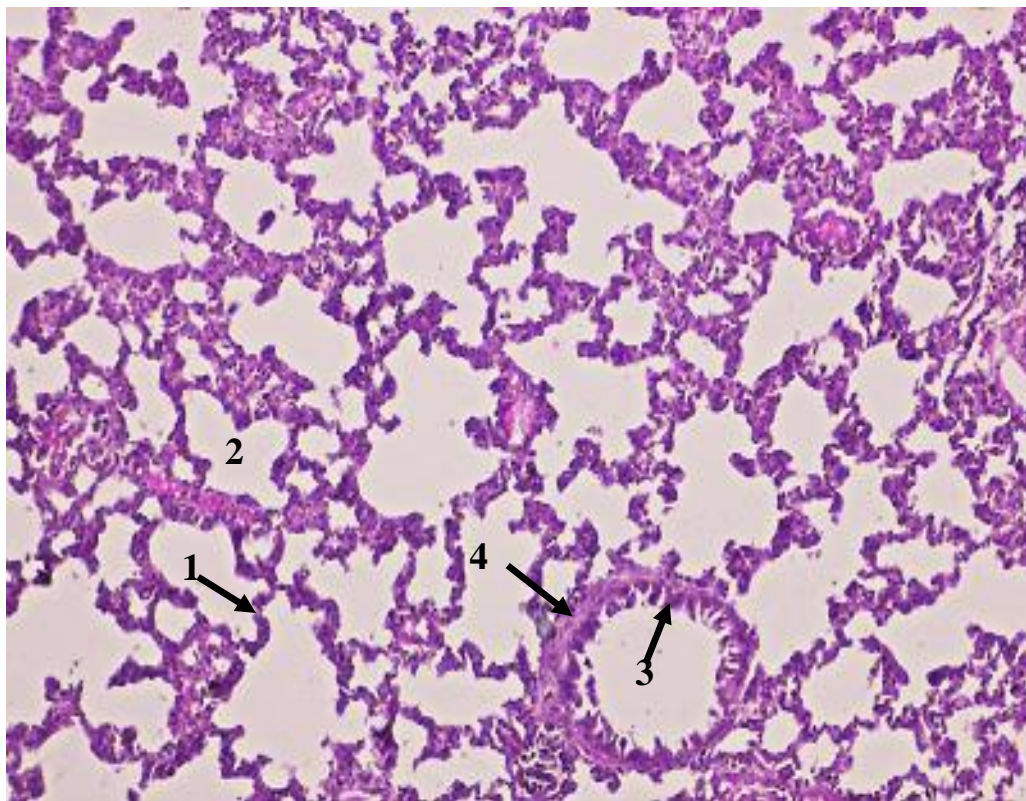


Рис. 3.9. Легені клінічно здорового щура: 1 – стінка альвеоли; 2 – просвіт альвеоли; 3 – слизова оболонка бронху малого калібру; 4 – м'язовий шар стінки бронху малого калібру. Гематоксилін Караці та еозин,  $\times 100$

У гістологічних зрізах, пофарбованих за методом Массона, сполучної тканини в стінках альвеол клінічно здорових щурів не виявлено (рис. 3.10).

За моделювання блеоміцин-індукованого легеневого фіброзу результати гістологічних досліджень легень дослідних тварин підтверджували розвиток у

них фіброзу, ступінь якого поступово наростав і набув найбільшої інтенсивності на 45-ту добу після початку досліду.

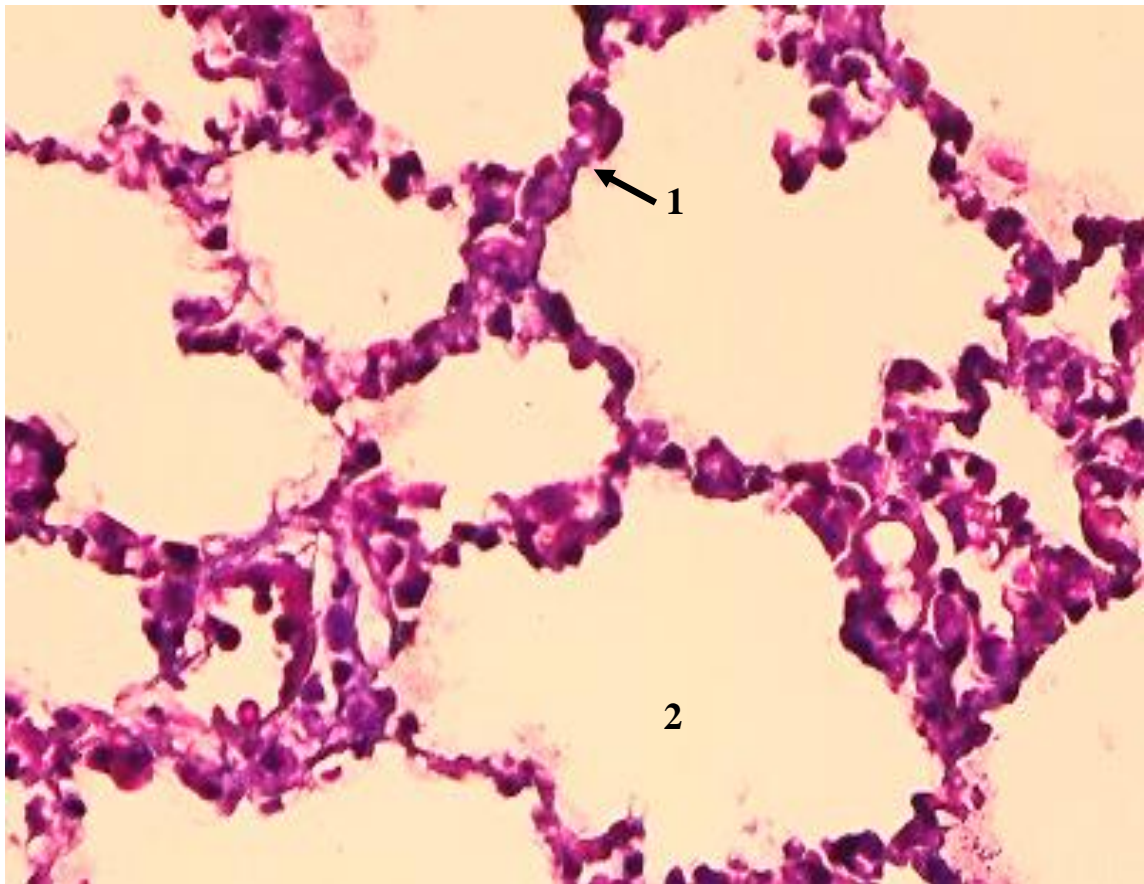


Рис. 3.10. Альвеоли клінічно здорового щура: 1 – стінка альвеоли; 2 – просвіт альвеоли. Фарбування за Массоном,  $\times 200$

Так, на 14-ту добу після моделювання простежувалося розростання сполучної тканини в усіх ділянках легень. У стінках альвеол унаслідок посиленої проліферації фібробластів виявлені скупчення фіброцитів, а також помітне збільшення кількості міжклітинної речовини волокнистої сполучної тканини, в якій місцями чітко диференціювалися досить товсті пучки колагенових волокон (рис. 3.11).

Місцями новоутворені молоді фіброцити формували досить великі скупчення клітин (рис. 3.12).



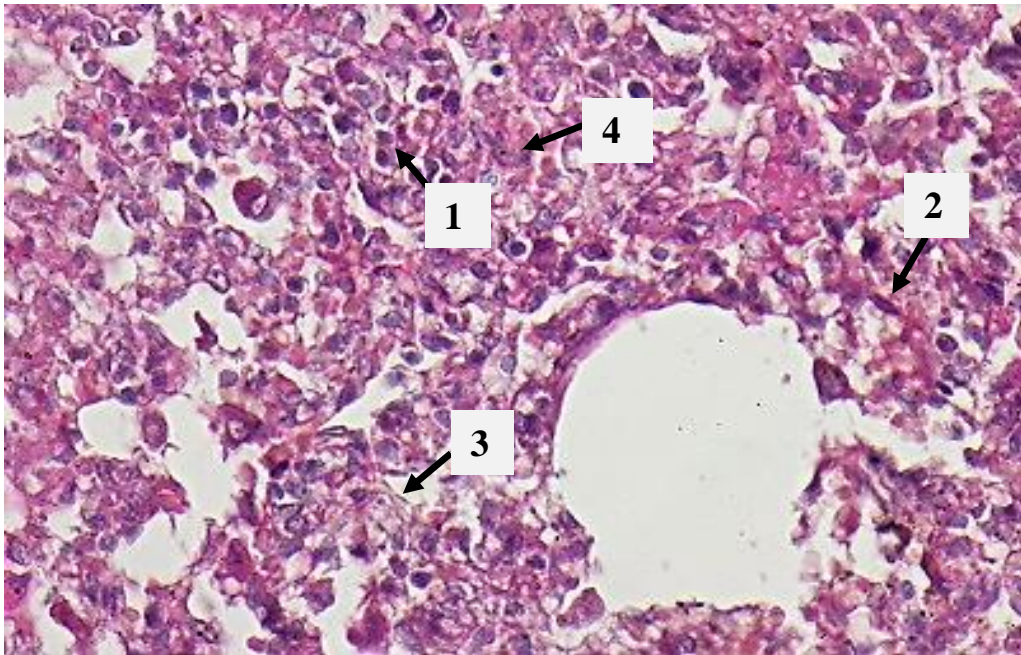


Рис. 3.11. Паренхіма легень щура на 14-ту добу моделювання легеневого фіброзу: 1 – молоді фіброцити; 2 – зрілий фіброцит; 3 – міжклітинна речовина; 4 – пучки колагенових волокон. Гематоксилін Караці та еозин,  $\times 400$

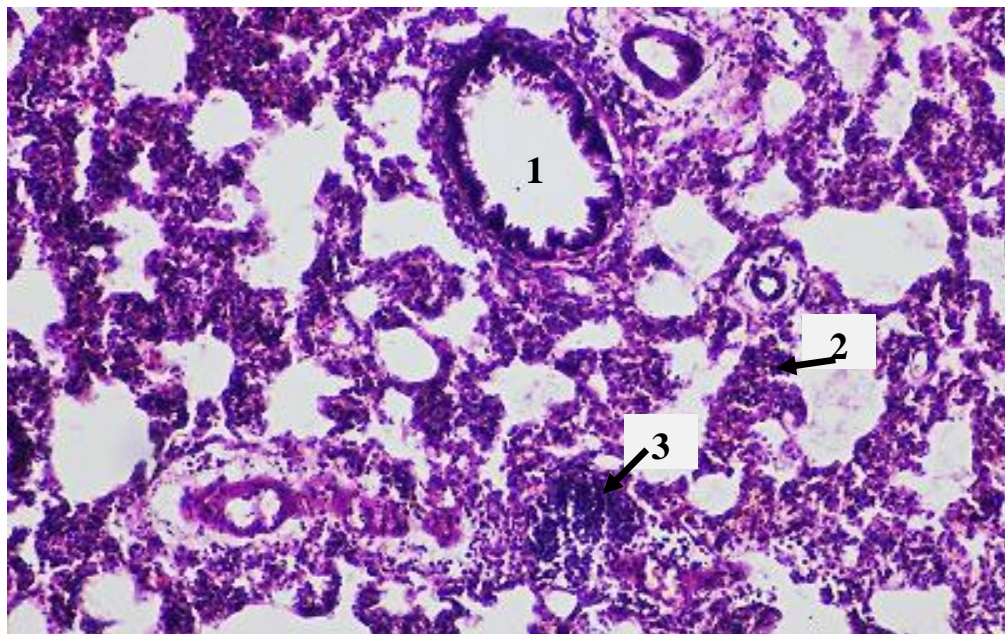


Рис. 3.12. Легені щура на 14-ту добу моделювання легеневого фіброзу: 1 – бронх малого калібру; 2 – виразно потовщена стінка альвеоли; 3 – скупчення новоутворених молодих фіброцитів. Гематоксилін Караці та еозин,  $\times 100$

Крім того, нами виявлено досить виразне розростання сполучної тканини в підслизовій пластинці слизової оболонки бронхів великих калібрів (рис. 3.13), хоча подібне явище не спостерігалось у бронхах малих калібрів (див. рис. 3.12).

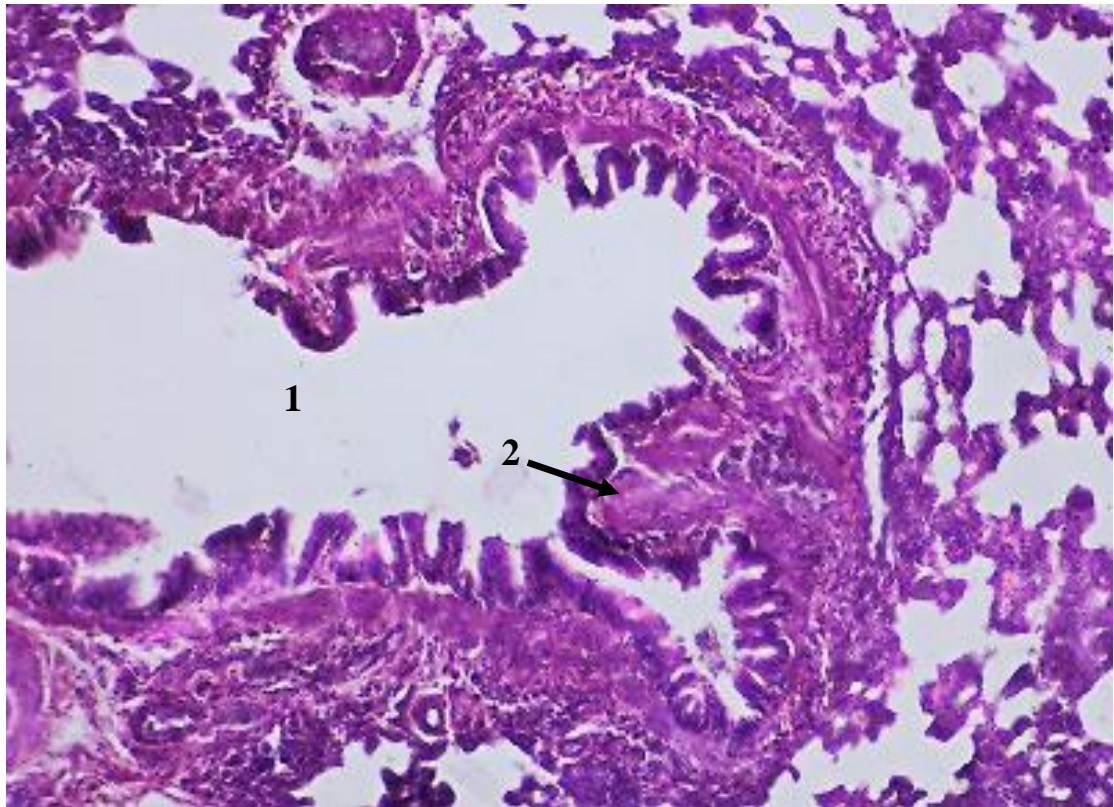


Рис. 3.13. Легені щура на 14-ту добу моделювання легеневого фіброзу: 1 – бронх великого калібру; 2 – розростання сполучної тканини в підслизовій пластинці слизової оболонки. Гематоксилін Караці та еозин,  $\times 100$

Наявність волокнистої сполучної тканини в стінках альвеол підтверджено трихромовим зафарбовуванням за Массоном. При застосуванні цього методу цитоплазма клітин набуває червоного кольору, а колаген – синього. Одержані за таким методом результати свідчать, що на 14-ту добу моделювання легеневого фіброзу новоутворені в стінках альвеол фіброцити вже досить інтенсивно продукували колагенові волокна (рис. 3.14).



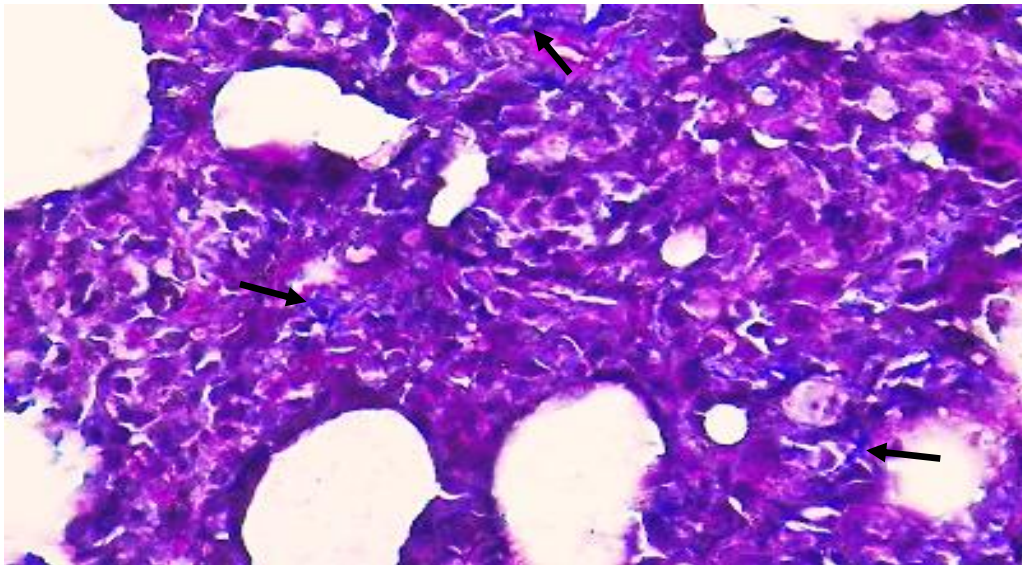


Рис. 3.14. Стінки альвеол легень щура на 14-ту добу моделювання легеневого фіброзу: пучки колагенових волокон (показано стрілками). Метод Массона,  $\times 400$

На 45-ту добу моделювання легеневого фіброзу мікроскопічні зміни в легенях щурів були чітко виражені. Виявлено величезні тканинні поля (рис. 3.15), які склались із значної кількості фіброцитів і колагену. Кровоносні судини майже не виявлялися.

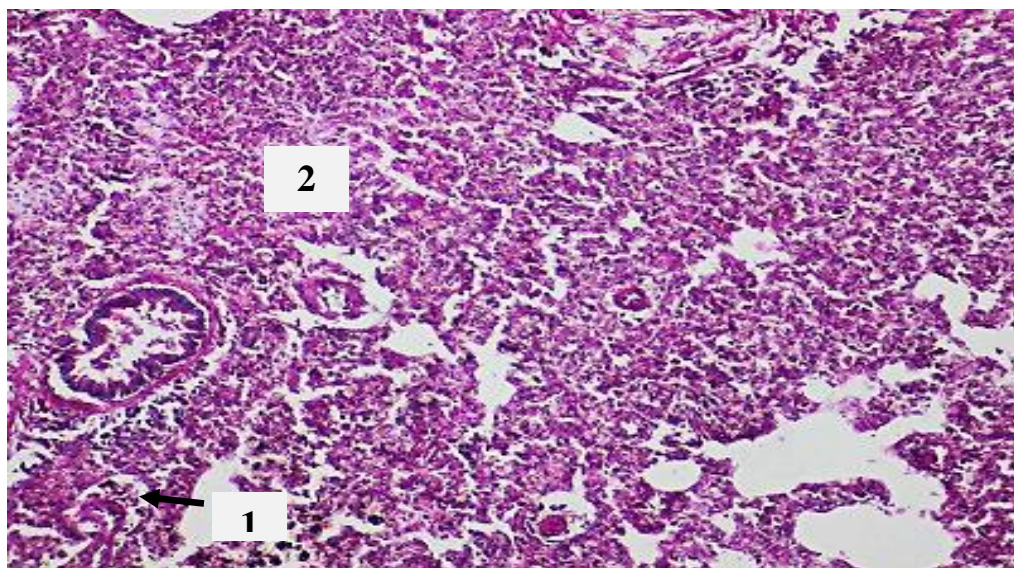


Рис. 3.15. Легені щура на 45-ту добу моделювання легеневого фіброзу: 1 – виразне зменшення просвіту альвеол; 2 – тканинне поле великих розмірів без альвеол. Гематоксилін Караці та еозин,  $\times 100$

У тканинних полях спостерігалися численні відкладення гемосидерину, альвеоли майже не проглядались (рис. 3.16, 3.17).

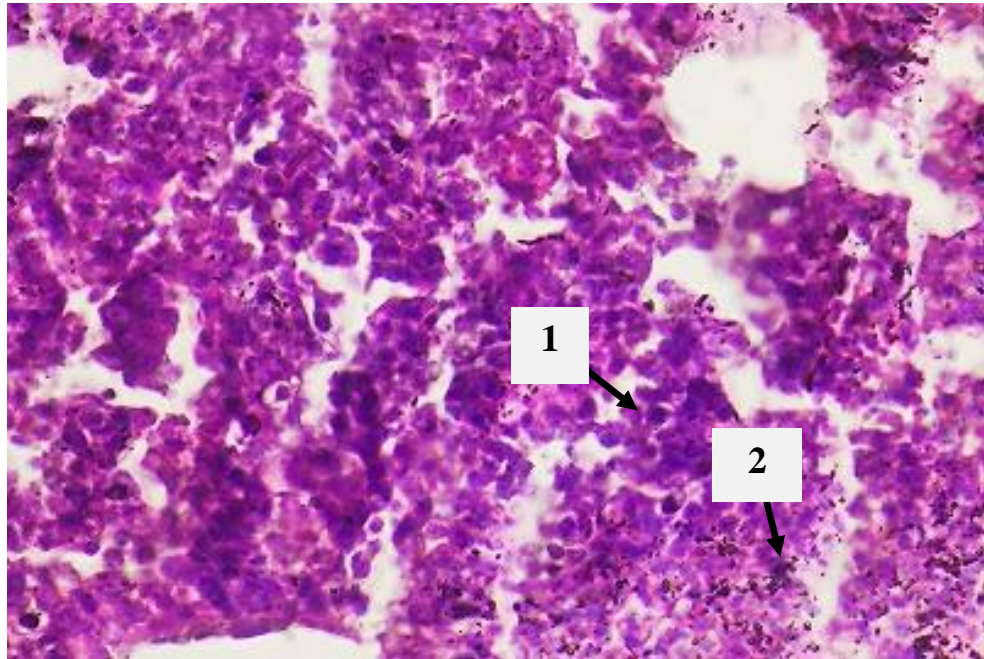


Рис. 3.16. Стінки альвеол легень щура на 45-ту добу моделювання легеневого фіброзу: 1 – фіброцити; 2 – відкладення гемосидерину. Гематоксилін Караці та еозин,  $\times 400$

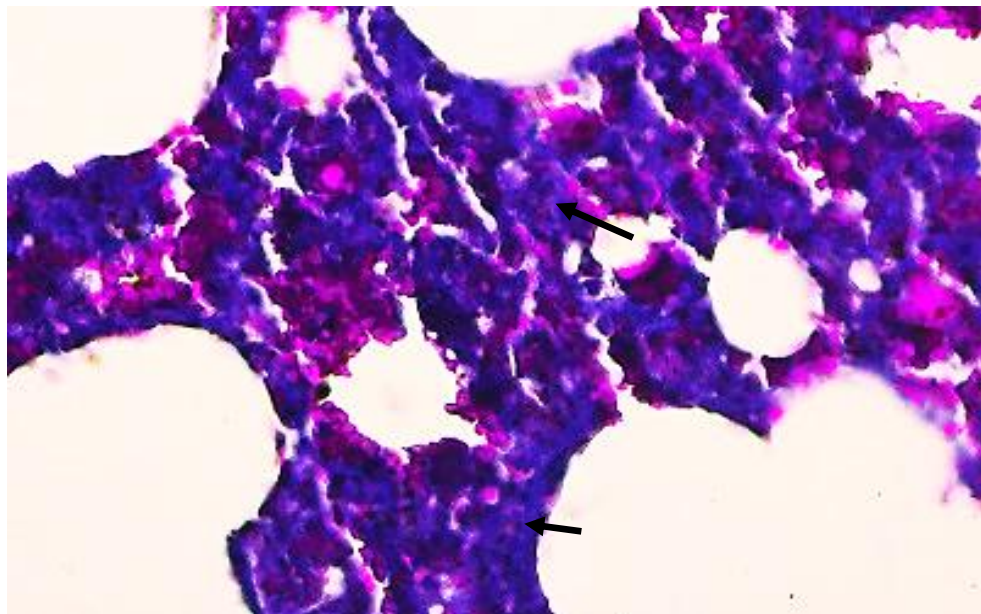


Рис. 3.17. Стінки альвеол легень щура на 45-ту добу моделювання легеневого фіброзу: пучки колагенових волокон (показано стрілками). Метод Массона,  $\times 400$



Слід зазначити, що в цей період досліджень на поодиноких, невеликих за розміром ділянках легеневої тканини виявлялися осередки тканини, що за своєю мікроскопічною будовою вже були більш подібні до мікроскопічної будови пухкої волокнистої сполучної тканини. Разом з тим цитоплазма фіброцитів блідо зафарбовувалася еозином, ці клітини часто не мали чітких меж, а пучки колагенових волокон розподілялися досить нерівномірно (рис. 3.18).

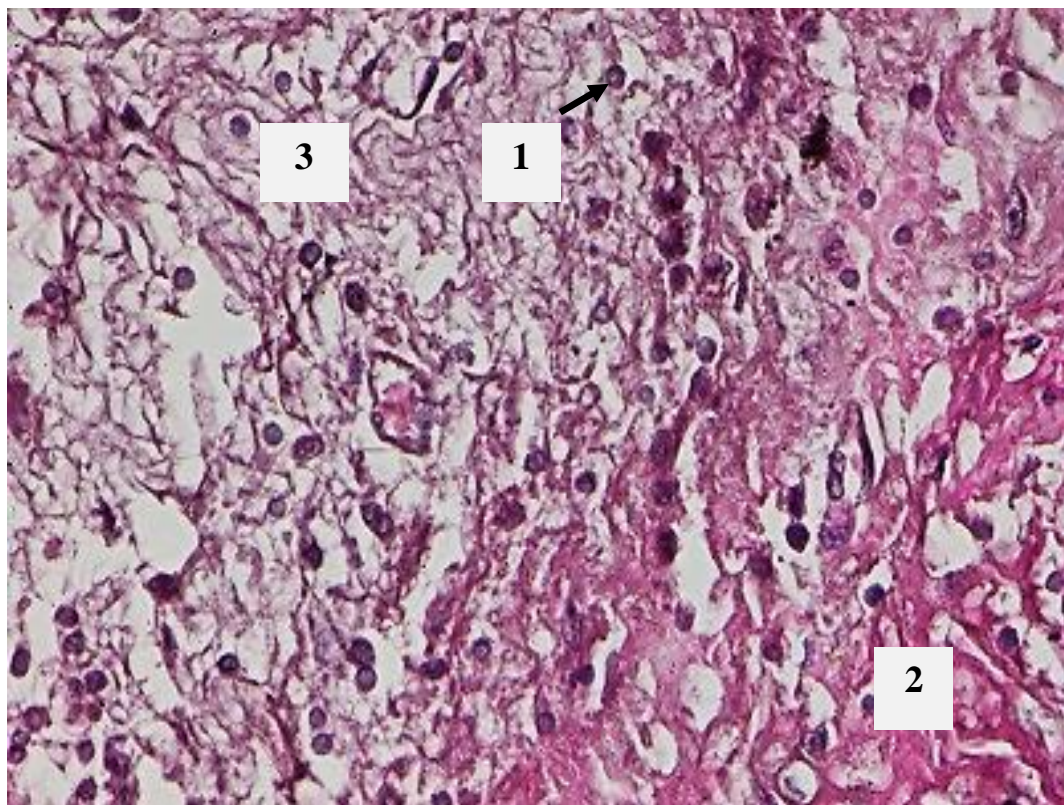


Рис. 3.18. Потовщена стінка альвеоли щура на 45-ту добу моделювання легеневого фіброзу: 1 – фіброцит; 2 – міжклітинна речовина без чіткої диференціації пучків колагенових волокон; 3 – міжклітинна речовина з досить чіткою диференціацією пучків колагенових волокон. Гематоксилін Караці та еозин,  $\times 400$

Таким чином, результати гістологічних досліджень свідчать про те, що за блеоміцин-індукованого фіброзу легень відбуваються суттєві структурні зміни в легеневій тканині щурів, які призводять до розвитку функціональної недостатності легеневої системи з характерними клінічними проявами.



### 3.2. Показники клінічного та лабораторного обстеження щурів за блеоміцин-індукованого легеневого фіброзу під впливом алогенних стовбурових клітин кісткового мозку

У тварин першої та другої дослідної групи після застосування СК кісткового мозку різними способами введення спостерігалось покращення загального стану починаючи з 14-ї доби дослідження (табл. 3.8).

Таблиця 3.8

#### Клінічна прояви блеоміцин-індукованого фіброзу легень унаслідок застосування алогенних СК кісткового мозку, n = 5

Клінічний прояв	Група тварин	Доба досліді			
		7-ма	14-та	30-та	45-та
Кількість дихальних рухів за 1 хв	I	130 ± 4,5	128 ± 3,4	115 ± 2,2***	100 ± 2,9***
	II	133 ± 6,7	125 ± 4,4	120 ± 4,3*	110 ± 3,5***
	III	130 ± 3,4	135 ± 7,1	136 ± 4,1	133 ± 3,7
	IV	135 ± 5,5	140 ± 5,8	138 ± 7,4	142 ± 6,8
Хрипи в легенях	I	++	+	–	–
	II	++	++	+	–
	III	++	++	++	++
	IV	++	++	+++	+++
Апетит	I	++	++	+++	+++
	II	++	+++	+++	+++
	III	++	++	+++	++
	IV	++	+	++	++
Видимі слизові оболонки	I	Бліді	Рожеві	Рожеві	Рожеві
	II	Бліді	Бліді	Рожеві	Рожеві
	III	Бліді	Бліді	Бліді	Бліді
	IV	Бліді	Бліді	Бліді	Бліді
Шерстний покрив	I	Тьмяний	Блискучий	Блискучий	Блискучий
	II	Тьмяний	Блискучий	Блискучий	Блискучий
	III	Тьмяний	Тьмяний	Тьмяний	Тьмяний
	IV	Тьмяний	Тьмяний	Тьмяний	Тьмяний
Рефлекторні реакції	I	++	++	+++	+++
	II	++	++	+++	+++
	III	++	++	++	++
	IV	+	++	++	++

Примітка: + – ступінь прояву клінічних ознак; \*  $p \leq 0,05$ ; \*\*\*  $p \leq 0,001$  порівняно з контрольною групою.

Слизові оболонки набували рожевого кольору, шерстний покрив ставав блискучий, поступово підвищувалася рефлекторна реакція тварин, спрямована на догляд за собою. І навпаки, у третій групі тварин не відбувалося змін у бік покращення (табл. 3.8).

На 30 добу дослідження у першій та другій дослідних групах спостерігали помітне поліпшення дихальної функції легень, яка виражалася у зникненні хрипів в легенях. Крім того спостерігалось покращення апетиту. У третій групі тварин не було виявлено помітних клінічних змін, хрипи в легенях все ще залишалися присутніми, видимі слизові оболонки були блідими.

На 45 добу у першій та другій дослідних групах тварин всі попередні зміни пов'язані з дихальною функцією та загальним станом повністю зникли. Кількість дихальних рухів повернулася до референтних показників. Також варто відзначити, що шерстний покрив тварин та їх апетит значно покращився. У третій групі тварин не було помічено позитивних змін.

### **3.2.1. Показники лабораторних досліджень крові тварин**

#### **3.2.1.1. Морфологічні показники крові**

На 7-му добу досліду в крові тварин першої дослідної групи після введення алогенних СК кісткового мозку в плевральну порожнину спостерігалось достовірне зменшення кількості еритроцитів до  $7,1 \pm 0,1$  Т/л ( $p \leq 0,01$ ), що на 17,5 % менше порівняно із тваринами контрольної групи (табл. 3.9).

*Таблиця 3.9*

#### **Кількість еритроцитів у крові дослідних тварин, Т/л, $M \pm m$ , n = 5**

Група тварин	Доба досліду			
	7-ма	14-та	30-та	45-та
I	$7,1 \pm 0,1^{**}$	$7,1 \pm 0,2^{**}$	$8,1 \pm 0,3^*$	$7,1 \pm 0,1^{***}$
II	$7,3 \pm 0,2^*$	$6,7 \pm 0,2^{***}$	$7,4 \pm 0,2^{***}$	$6,8 \pm 0,1^{***}$
III	$8,2 \pm 0,1$	$8,3 \pm 0,2^*$	$7,2 \pm 0,1^{***}$	$7,6 \pm 0,1^{***}$
IV	$8,5 \pm 0,3$	$9,2 \pm 0,1$	$9,1 \pm 0,1$	$9,3 \pm 0,2$

Примітка: \*  $p \leq 0,05$ ; \*\*  $p \leq 0,01$ ; \*\*\*  $p \leq 0,001$  порівняно з контрольною групою.

У тварин другої дослідної групи, яким вводили алогенні СК кісткового мозку внутрішньовенно, спостерігалось достовірне зниження кількості еритроцитів до  $7,3 \pm 0,2$  Т/л ( $p \leq 0,05$ ), що на 14 % менше порівняно з аналогічними показниками у тварин контрольної групи. У третій дослідній групі зафіксовано зменшення кількості еритроцитів у крові на 3,6 % до  $8,2 \pm 0,1$  Т/л порівняно з контрольною групою тварин.

На 14-ту добу досліду у тварин першої групи виявлено достовірно нижчий показник кількості еритроцитів у крові порівняно з контрольною групою, який становив  $7,1 \pm 0,2$  Т/л ( $p \leq 0,01$ ), а другої групи – відповідно  $6,7 \pm 0,2$  Т/л ( $p \leq 0,001$ ) і 26,7 %; третьої – достовірне зменшення кількості еритроцитів до  $8,3 \pm 0,2$  Т/л ( $p \leq 0,05$ ).

На 30-ту добу після застосування алогенних СК кісткового мозку в крові першої групи тварин спостерігали незначне підвищення кількості еритроцитів порівняно з 14-ю добою, яке становило  $8,1 \pm 0,3$  Т/л ( $p \leq 0,05$ ). Натомість, при внутрішньовенному застосуванні алогенних СК кісткового мозку в крові тварин другої групи виявлено достовірне зменшення цього показника до  $7,4 \pm 0,2$  Т/л ( $p \leq 0,001$ ), або на 17,7 % порівняно з контрольною групою. У крові третьої групи загальна кількість еритроцитів становила  $7,2 \pm 0,1$  Т/л ( $p \leq 0,001$ ), що на 19,8 % менше порівняно з контролем.

На 45-ту добу дослідження у тварин першої дослідної групи введення алогенних СК кісткового мозку сприяло достовірному зниженню в крові кількості еритроцитів до  $7,1 \pm 0,1$  Т/л ( $p \leq 0,001$ ) відповідно. У другій групі цей показник еритроцитів зменшився до  $6,8 \pm 0,1$  Т/л ( $p \leq 0,001$ ) порівняно з контрольною та був у межах референтних значень для даного виду тварин. У тварин третьої дослідної групи спостерігалось достовірне зниження кількості еритроцитів до  $7,6 \pm 0,1$  Т/л ( $p \leq 0,001$ ) відповідно.

Одночасно із зміною кількісних показників відбувались і якісні зміни еритроцитів. Зокрема, зареєстровано достовірне збільшення їх середнього об'єму в окремих дослідних групах тварин вже на 7-му добу досліду. Зокрема,

у тварин першої дослідної групи – до  $55,4 \pm 0,5$  фл (фемтолітрів, фл =  $10^{-15}$  л) ( $p \leq 0,001$ ), що на 28,5 % більше порівняно з контрольною групою (табл. 3.10).

Таблиця 3.10

### Середній об'єм еритроцитів у крові дослідних тварин, фл, $M \pm m$ , $n = 5$

Група тварин	Доба досліді			
	7-ма	14-та	30-та	45-та
I	$55,4 \pm 0,5^{***}$	$56,6 \pm 0,8^{***}$	$55,1 \pm 0,3^{***}$	$58,9 \pm 0,9^{***}$
II	$55 \pm 1^{***}$	$55,2 \pm 0,6^{***}$	$55,8 \pm 0,4^{***}$	$58,3 \pm 0,9^{***}$
III	$38,8 \pm 0,4$	$38,4 \pm 0,5$	$39,3 \pm 0,9$	$39,4 \pm 0,4$
IV	$39,5 \pm 0,7$	$38,4 \pm 0,2$	$38,9 \pm 0,1$	$40,3 \pm 0,4$

Примітка: \*\*\*  $p \leq 0,001$  порівняно з контрольною групою.

У тварин другої дослідної групи на 7-му добу дослідження зареєстровано достовірне збільшення середнього об'єму еритроцитів до  $55 \pm 1$  фл ( $p \leq 0,001$ ), що на 28 % перевищує контроль. У третій групі, навпаки, виявлено незначне зменшення цього показника – до 38,8 фл, або на 1,8 % нижче ніж у контрольній групі.

Упродовж наступних 14–45 діб досліді середній об'єм еритроцитів у тварин першої та другої груп залишався достовірно вищим у межах відповідно 56,6–58,9 та 55,2–58,3 фл.

Натомість, у тварин третьої дослідної групи простежувалася тенденція до збільшення загального об'єму еритроцитів.

Показник гематокриту на 7-му добу досліді у тварин першої дослідної групи достовірно підвищився до  $37,6 \pm 1,4$  % ( $p \leq 0,01$ ), перевищивши на 15,4 % рівень контрольної групи (табл. 3.11).

Таблиця 3.11

### Показник гематокриту в крові дослідних тварин, %, $M \pm m$ , $n = 5$

Група тварин	Доба досліді			
	7-ма	14-та	30-та	45-та
I	$37,6 \pm 1,4^{**}$	$42,6 \pm 0,9^{***}$	$44,9 \pm 1,7^{***}$	$41,8 \pm 0,6^{***}$
II	$40,3 \pm 1,2^{***}$	$37,6 \pm 0,4^{***}$	$41,4 \pm 1,1^{***}$	$38,2 \pm 1,1^{**}$
III	$32,1 \pm 0,4$	$32,1 \pm 1,4$	$30,2 \pm 2,1$	$30 \pm 0,1$
IV	$31,7 \pm 0,7$	$34,8 \pm 0,5$	$28,1 \pm 0,7$	$32,8 \pm 1,5$

Примітка: \*\*  $p \leq 0,01$ ; \*\*\*  $p \leq 0,001$  порівняно з контрольною групою.

При внутрішньовенному введенні алогенних СК кісткового мозку на 7-му добу дослідження у крові тварин другої групи показник був дещо вищий ніж у тварин із застосуванням алогенних СК кісткового мозку в плевральну порожнину у першій дослідній групі і становив  $40,3 \pm 1,2$  % ( $p \leq 0,001$ ), що на 6,7 % більше порівняно з другою групою та на 21 % – з контрольною. У третій дослідній групі значних змін гематокриту не спостерігалось і він сягав  $32,1 \pm 0,4$  %.

На 14-ту добу досліду в першій групі тварин гематокрит становив  $42,6 \pm 0,9$  % ( $p \leq 0,001$ ), перевищивши на 18,3 % рівень контрольної групи. При внутрішньовенному застосуванні алогенних СК кісткового мозку у другій дослідній групі тварин виявлено незначне зменшення кількості гематокриту порівняно з попередньою добою, але він все ще був достовірно вищий контрольної групи і становив  $37,6 \pm 0,4$  % ( $p \leq 0,001$ ). Змін не спостерігалось в третій дослідній групі тварин, оскільки показник гематокриту дорівнював  $32,1 \pm 1,4$  %, або 7,6 % менше порівняно з контрольною групою.

На 30-ту добу після застосування алогенних СК кісткового мозку в першій групі тварин вміст гематокриту досяг найвищого показника за весь період спостереження –  $44,9 \pm 1,7$  % ( $p \leq 0,001$ ), перевищивши на 37,4 % рівень контрольної групи. Досліджуваний показник у другій групі тварин зріс до  $41,4 \pm 1,1$  % ( $p \leq 0,001$ ), що на 47 % більше порівняно з контрольною групою. Варто зазначити, що у крові тварин третьої дослідної групи виявлено незначне збільшення показника гематокриту до  $30,2 \pm 2,1$  %, який на 7 % більший порівняно з контрольною групою

На 45-ту добу досліду в першій групі тварин спостерігалось незначне зниження показника гематокриту порівняно з попередніми періодами дослідження, проте він залишався достовірно перевищив контрольну групу та становив  $41,8 \pm 0,6$  % ( $p \leq 0,001$ ). У другій дослідній групі тварин цей показник дорівнював  $38,2 \pm 1,1$  % ( $p \leq 0,01$ ) і був більший від контрольної групи на 14 %. Незважаючи на медикаментозне лікування, у третій дослідній групі тварин

помітних змін показника гематокриту не спостерігалось, оскільки він становив  $30,0 \pm 0,1$  %, що менше на 8,7 % порівняно з контрольною групою.

Вміст гемоглобіну на 7-му добу дослідження у тварин першої групи достовірно підвищився на 11,8 % порівняно з контролем дорівнював  $14,1 \pm 0,1$  г/л ( $p \leq 0,01$ ) (табл. 3.12). У тварин другої дослідної групи після застосування алогенних СК кісткового мозку спостерігався подібний результат із достовірним вмістом гемоглобіну, який становив  $14,4 \pm 0,3$  г/л ( $p \leq 0,01$ ), що на 13,5 % більше порівняно з контрольною групою. У третій групі зафіксовано підвищення цього показника до  $13,1 \pm 0,1$  г/л, що на 4,7 % перевищило контрольний рівень.

Таблиця 3.12

**Вміст гемоглобіну в крові дослідних тварин, г/л,  $M \pm m$ ,  $n = 5$**

Група тварин	Доба дослідю			
	7-ма	14-та	30-та	45-та
I	$14,1 \pm 0,1^{**}$	$15,0 \pm 0,2^{**}$	$15,3 \pm 0,5^{**}$	$13,9 \pm 0,2^{**}$
II	$14,4 \pm 0,3^{**}$	$13,1 \pm 0,3$	$13,9 \pm 0,4^*$	$13,6 \pm 0,2$
III	$13,1 \pm 0,1$	$13,3 \pm 0,6$	$12,2 \pm 0,5$	$14,2 \pm 1,9$
IV	$12,5 \pm 0,4$	$12,9 \pm 0,1$	$12,3 \pm 0,4$	$12,2 \pm 0,4$

Примітка: \*  $p \leq 0,05$ ; \*\*  $p \leq 0,01$  порівняно з контрольною групою.

На 14-ту добу вміст гемоглобіну в крові дослідних тварин першої групи після застосування алогенних СК кісткового мозку на 13,6 % перевищив контрольний рівень і становив  $15,1 \pm 0,2$  г/л ( $p \leq 0,01$ ). Після внутрішньовенного введення алогенних СК кісткового мозку у другій групі він дорівнював відповідно 1,6 % і  $13,1 \pm 0,3$  г/л; у третій – 2,6 % і  $13,3 \pm 0,6$  г/л.

Показник гемоглобіну в першій дослідній групі тварин на 30-ту добу становив  $15,3 \pm 0,5$  г/л ( $p \leq 0,01$ ), тобто був подібний до рівня на 14-ту добу, та на 19,3 % перевищував контрольну групу. Після внутрішньовенного введення алогенних СК кісткового мозку досліджуваний показник у крові другої дослідної групи перевищив рівень контрольної групи і становив  $13,9 \pm 0,4$  г/л ( $p \leq 0,05$ ). На цьому етапу дослідження у третій групі спостерігали тенденція до зниження рівня гемоглобіну порівняно з 14-тою добою до  $12,2 \pm 0,5$  г/л.

На 45-ту добу дослідження у першій дослідній групі тварин вміст гемоглобіну дорівнював  $13,9 \pm 0,2$  г/л ( $p \leq 0,01$ ), що на 13,8 % більше контрольної групи. У тварин другої групи він сягав  $13,6 \pm 0,2$  г/л, перевищивши на 10,8 % контроль. У третій групі у цей період дослідження спостерігався найвищий вміст гемоглобіну в крові –  $14,2 \pm 1,9$  г/л, або на 14 % більше порівняно з контрольною групою.

Щодо лейкоцитів, то на 7-му добу після застосування алогенних СК кісткового мозку у першій групі тварин відбулося зниження їх загальної кількості (табл. 3.13) порівняно з вихідним станом, яка становила  $7,7 \pm 0,6$  Г/л ( $p \leq 0,001$ ), або на 44,4 % менше, ніж у контрольній групі. У другій групі цей показник становив  $10,3 \pm 0,5$  Г/л ( $p \leq 0,01$ ) і 25,7 % відповідно. У третій групі тварин він опустився до мінімального рівня порівняно з попередніми – до  $6,6 \pm 0,9$  Г/л ( $p \leq 0,001$ ), або знизився на 52,7 % щодо контрольної групи.

Таблиця 3.13

### Кількість лейкоцитів у крові дослідних тварин, Г/л, $M \pm m$ , $n = 5$

Група тварин	Доба дослідіу			
	7-ма	14-та	30-та	45-та
I	$7,7 \pm 0,6^{***}$	$9,5 \pm 0,7^{**}$	$10,8 \pm 1,0$	$10,6 \pm 0,9^{**}$
II	$10,3 \pm 0,5^{**}$	$11,3 \pm 1,3$	$11,2 \pm 0,5$	$11,3 \pm 0,4^{**}$
III	$6,6 \pm 0,9^{***}$	$7,1 \pm 0,4^{***}$	$7,3 \pm 0,6^{***}$	$9,4 \pm 0,5^{***}$
IV	$14 \pm 1,1$	$13,1 \pm 0,2$	$12,4 \pm 0,1$	$13,1 \pm 0,1$

Примітка: \*  $p \leq 0,05$ ; \*\*  $p \leq 0,01$ ; \*\*\*  $p \leq 0,001$  порівняно з контрольною групою.

Після застосування алогенних СК кісткового мозку на 14-ту добу в першій групі спостерігалось поступове зростання загальної кількості лейкоцитів щодо початкового часового проміжку, яке становило  $9,5 \pm 0,7$  Г/л, або на 27,3 % нижче контрольної групи; у другій групі –  $11,3 \pm 1,3$  Г/л і 14,2 % відповідно. При медикаментозному лікуванні кількість лейкоцитів дорівнювала  $7,1 \pm 0,4$  Г/л ( $p \leq 0,01$ ), опустившись на 45,6 % нижче контролю, що було мінімальним значенням серед усіх досліджуваних груп тварин за цей період.

На 30-ту добу дослідження у першій групі тварин показник загальної кількості лейкоцитів на 13 % зменшився порівняно з контролем і становив

10,8 ± 1,0 Г/л. При введенні алогенних СК кісткового мозку внутрішньовенно у другій дослідній групі тварин він дорівнював відповідно 9,8 % і 11,2 ± 0,5 Г/л, а у третій групі – виявився мінімальним – 40,7 % та 7,3 ± 0,6 Г/л ( $p \leq 0,01$ ) відповідно.

У тварин першої групи застосування алогенних СК кісткового мозку сприяло достовірному зменшенню загальної кількості лейкоцитів на 45-ту добу дослідження до 10,6 ± 0,9 Г/л, що на 19 % ( $p \leq 0,01$ ) менше порівняно з контрольною. У другій групі спостерігалось достовірне зниження цього показника до 11,3 ± 0,4 Г/л ( $p \leq 0,01$ ), третій – до 9,4 ± 0,5 Г/л ( $p \leq 0,001$ ) порівняно з контрольною групою.

З'ясовано, що на 7-му добу дослідження у першій групі тварин частка паличкоядерних нейтрофілів (табл. 3.14) становила 0,4 ± 0,4 %, або на 33 % менше контрольної групи. У другій групі в мазку крові тварин не виявлено таких нейтрофілів, а в третій їх відносна кількість зросла до 1,4 ± 0,8 %, що на 57 % більше контролю.

Таблиця 3.14

**Відносна кількість паличкоядерних нейтрофілів, %, М ± m, n = 5**

Група тварин	Доба досліджу			
	7-ма	14-та	30-та	45-та
I	0,4 ± 0,4	0 ± 0**	0,8 ± 0,6	1,6 ± 0,8
II	0 ± 0	0 ± 0**	0,8 ± 0,6	0,4 ± 0,4
III	1,4 ± 0,8	2,8 ± 1,1	0,4 ± 0,3	1 ± 0,7
IV	0,6 ± 0,4	1,8 ± 0,4	1 ± 0,7	1 ± 0,7

Примітка: \*  $p \leq 0,05$ ; \*\*  $p \leq 0,01$  порівняно з контрольною групою.

На 14-ту добу дослідження у першій та другій групах тварин взагалі не виявлено паличкоядерних нейтрофілів ( $p \leq 0,001$ ), а в третій їх відносна кількість становила 2,8 ± 1,1 %, що на 35,7 % вище контрольної групи.

У групах тварин, яким застосовували СК кісткового мозку, частка паличкоядерних нейтрофілів на 30-ту добу дослідження дорівнювала 0,8 ± 0,6 % і була на 20 % нижче рівня контролю. У третій групі спостерігалось зменшення цього показника до 0,4 ± 0,3 %, або на 60 % порівняно з контролем.



На 45-ту добу дослідження зафіксовано збільшення частки паличкоядерних нейтрофілів до  $1,6 \pm 0,8$  % у першій групі тварин, що на 37,5 % перевищувало контрольний рівень. У другій групі, навпаки, відбулося зниження цього показника до  $0,4 \pm 0,4$  %, або на 60 % проти контролю. У третій групі він був ідентичний з результатами контрольної групи тварин і становив  $1 \pm 0,7$  %.

Щодо кількості сегментоядерних нейтрофілів, то на 7-му добу дослідження у першій групі тварин після введення алогенних СК кісткового мозку в плевральну порожнину (табл. 3.15) вона підвищилася на  $33 \pm 2,0$  % ( $p \leq 0,05$ ), або на 33 % порівняно з контролем. У другій групі цей показник становив  $10 \pm 1,0$  % ( $p \leq 0,05$ ) і 55 %, третій –  $41,6 \pm 4,4$  % ( $p \leq 0,01$ ) і 47 % відповідно.

Таблиця 3.15

**Відносна кількість сегментоядерних нейтрофілів, %,  $M \pm m$ ,  $n = 5$**

Група тварин	Доба дослідю			
	7-ма	14-та	30-та	45-та
I	$33 \pm 2,0^*$	$22 \pm 2,5$	$23,4 \pm 2,4^*$	$32,4 \pm 2,4^{***}$
II	$10 \pm 1,0^*$	$21,6 \pm 6,1$	$36,4 \pm 5,2^{**}$	$33,0 \pm 2,7^{**}$
III	$41,6 \pm 4,4^{**}$	$40 \pm 8,5^*$	$32,8 \pm 11,9$	$32,4 \pm 1,8^{***}$
IV	$22 \pm 4,2$	$14,4 \pm 2,4$	$14 \pm 3,0$	$14,8 \pm 2,4$

Примітка: \*  $p \leq 0,05$ ; \*\*  $p \leq 0,01$ ; \*\*\*  $p \leq 0,001$  порівняно з контрольною групою.

На 14-ту добу дослідження у тварин першої групи відносна кількість сегментоядерних нейтрофілів дорівнювала  $22 \pm 2,5$  %, що на 32 % вище контролю, у другій –  $21,4 \pm 6,1$  %, або на 31,4 % менше відповідно. Найбільше значення цього показника спостерігалось у третій групі тварин –  $40 \pm 8,5$  % ( $p \leq 0,05$ ), що на 63 % перевищило рівень контрольної групи.

Відносна кількість сегментоядерних нейтрофілів на 30-ту добу дослідження у першій групі тварин становила  $23,4 \pm 2,4$  % ( $p \leq 0,05$ ), що на 40 % більше порівняно з контролем; другій –  $36,4 \pm 5,2$  % ( $p \leq 0,01$ ) і 61,9 %; третій –  $32,8 \pm 11,9$  % і 57,3 % відповідно.

На 45-ту добу досліджуваний показник дорівнював: у першій групі тварин  $32,4 \pm 2,4 \%$  ( $p \leq 0,001$ ), або на 54 % більше щодо контролю; другій – відповідно  $33,0 \pm 2,7 \%$  ( $p \leq 0,01$ ) і 55 %; третій –  $32,4 \pm 1,8 \%$  та 54 %.

На 7-му добу дослідження після застосування алогенних СК кісткового мозку в першій групі тварин відносна кількість еозинофілів (табл. 3.16) становила  $5,4 \pm 0,9 \%$ , перевищивши на 22,2 % контроль. У другій цей показник, навпаки, зменшився порівняно з контролем на 61,9 % до  $1,6 \pm 0,8 \%$ . У третій дослідній групі тварин відносна кількість еозинофілів дорівнювала  $3,2 \pm 0,4 \%$  та була більшою, ніж у контрольній групі, на 23 %.

Таблиця 3.16

### Відносна кількість еозинофілів у крові дослідних тварин, %, $M \pm m$ , $n = 5$

Група тварин	Доба досліді			
	7-ма	14-та	30-та	45-та
I	$5,4 \pm 0,9$	$5 \pm 1,2$	$5 \pm 1,7$	$4 \pm 1,5$
II	$1,6 \pm 0,8^*$	$3,6 \pm 0,4$	$0,6 \pm 0,4^{***}$	$5,2 \pm 0,9$
III	$3,2 \pm 0,4$	$0,4 \pm 0,4^*$	$4,8 \pm 1,6$	$9 \pm 1,5^{**}$
IV	$4,2 \pm 0,6$	$3 \pm 1,0$	$3,8 \pm 0,2$	$4,0 \pm 0,5$

Примітка: \*  $p \leq 0,05$ ; \*\*  $p \leq 0,01$ ; \*\*\*  $p \leq 0,001$  порівняно з контрольною групою.

Відносна кількість еозинофілів у першій дослідній групі тварин на 14-ту добу дослідження становила  $5 \pm 1,2 \%$ , або на 40 % більше порівняно з контролем; другій –  $3,6 \pm 0,4 \%$  і 16,6 %; третій –  $0,4 \pm 0,4 \%$  ( $p \leq 0,05$ ) і 86,6 % відповідно.

На 30-ту добу у першій дослідній групі тварин цей показник дорівнював  $5 \pm 1,7 \%$ , що на 4 % вище порівняно з контролем. У другій він був відповідно нижчим на 87,5 %, а саме  $0,6 \pm 0,4 \%$  ( $p \leq 0,001$ ). У третій дослідній групі відносна кількість еозинофілів становила  $4,8 \pm 1,6 \%$  і перевищувала контрольну на 21 %.

На 45-ту добу дослідження у першій дослідній групі тварин відносна кількість еозинофілів становила  $4 \pm 1,5 \%$ ; другій –  $5,2 \pm 0,9 \%$  збільшилася на 23 % порівняно з контролем; третій –  $9 \pm 1,5 \%$  ( $p \leq 0,01$ ) (на 55 % більше відповідно), тобто була найвищою.

Стосовно моноцитів (табл. 3.17), то на 7-му добу дослідження їх відносна кількість у першій групі тварин становила  $0,4 \pm 0,4$  % ( $p \leq 0,05$ ), що на 40 % нижче контролю. У другій групі їх взагалі не виявлено, а у третій показник відносної кількості моноцитів на 72 % перевищив рівень контрольної групи тварин, сягнувши  $3,6 \pm 0,9$  % ( $p \leq 0,05$ ).

Таблиця 3.17

**Відносна кількість моноцитів у крові дослідних тварин, %,  $M \pm m$ ,  $n = 5$**

Група тварин	Доба дослідю			
	7-ма	14-та	30-та	45-та
I	$0,4 \pm 0,4^*$	$1,4 \pm 0,5$	$0,8 \pm 0,6$	$1 \pm 0,5$
II	$0 \pm 0$	$3 \pm 1,5$	$0 \pm 0^{**}$	$1,4 \pm 0,7$
III	$3,6 \pm 0,9^*$	$6,2 \pm 3,1$	$1 \pm 0,7$	$3 \pm 0,7$
IV	$1,0 \pm 0$	$1,8 \pm 0,4$	$1,6 \pm 0,4$	$2 \pm 0,2$

Примітка: \*  $p \leq 0,05$ ; \*\*  $p \leq 0,01$ ; \*\*\*  $p \leq 0,001$  порівняно з контрольною групою.

На 14-ту добу у першій дослідній групі тварин відносна кількість моноцитів становила  $1,4 \pm 0,5$  %, тобто на 22,2 % нижче порівняно з контролем. У другій, навпаки, на 40 % перевищила показник контрольної групи і дорівнювала  $3 \pm 1,5$  %. У третій дослідній групі показник становив відповідно 70 % і  $6,2 \pm 3,1$  %.

На 30-ту добу дослідження показник відносної кількості моноцитів у першій групі тварин дорівнював  $0,8 \pm 0,6$  %, опустившись на 50 % нижче рівня контролю. У другій загалом не виявлено моноцитів у мазку крові ( $p \leq 0,01$ ). У третій групі цей показник був на 37,5 % менший порівняно з контролем, а саме  $1 \pm 0,7$  %.

На 45-ту добу відносна кількість моноцитів становила: у першій дослідній групі –  $1 \pm 0,5$  % (на 50 % менше, ніж на контролі); другій –  $1,4 \pm 0,7$  % (відповідно на 30 % менше); третій –  $3 \pm 0,7$  % (збільшилася відповідно на 33 %).

Відносна кількість лімфоцитів (табл. 3.18) на 7-му добу дослідження у першій групі тварин була на рівні  $60,4 \pm 4,2$  %, або на 16 % нижче порівняно з контролем. У другій цей показник на 18 % перевищив контроль і становив

88,4 ± 1,3 % ( $p \leq 0,01$ ), а третій – навпаки, опустився на 30,4 % нижче, що контрольного рівня до 50,2 ± 4,8 % ( $p \leq 0,01$ ).

Таблиця 3.18

**Відносна кількість лімфоцитів у крові дослідних тварин, %,  $M \pm m$ ,  $n = 5$**

Група тварин	Доба дослідю			
	7-ма	14-та	30-та	45-та
I	60,4 ± 4,2	71,6 ± 3,5	70 ± 3,0*	61 ± 4,5**
II	88,4 ± 1,3**	72,2 ± 6,8	62,2 ± 2,5***	62 ± 7,0*
III	50,2 ± 4,8**	50,6 ± 6,2***	61 ± 2,0***	54,6 ± 1,3***
IV	72,2 ± 3,6	79 ± 1,2	79 ± 1,5	78,2 ± 2,9

Примітка: \*  $p \leq 0,05$ ; \*\*  $p \leq 0,01$ ; \*\*\*  $p \leq 0,001$  порівняно з контрольною групою.

На 14-ту добу дослідження відносна кількість лімфоцитів мала низхідну тенденцію: у першій дослідній групі тварин становила 71,6 ± 3,5 %, що на 9,3 % менше відносно контролю; другій – відповідно 72,2 ± 6,8 % і на 8,6 %; третій – 50,6 ± 6,2 % ( $p \leq 0,001$ ) і 35,9 %.

На 30-ту добу спостерігалася аналогічна ситуація: у першій дослідній групі тварин показник відносної кількості лімфоцитів дорівнював 70 ± 3,0 %, тобто знизився на 11 % від контролю ( $p \leq 0,05$ ); другій – відповідно 62,2 ± 2,5 % ( $p \leq 0,001$ ) і 21 %; третій – 61 ± 2,0 % і 22,7 % відповідно.

На 45-ту добу у першій групі тварин досліджуваній показник зменшився до 61 ± 4,5 % ( $p \leq 0,01$ ), або на 21,9 % порівняно з контролем; другій – до 62 ± 7,0 % ( $p \leq 0,05$ ), або на 20,7 %; третій – до 54,6 ± 1,3 % ( $p \leq 0,01$ ), або на 30 % відповідно.

Після застосування алогенних СК кісткового мозку різними методами введення на 7-му добу дослідження виявлено зміну кількості тромбоцитів у крові дослідних тварин: першій – підвищення на 36 % ( $p \leq 0,001$ ) до 895,8 ± 5,9 Г/л; другій – зменшення на 25,8 % до 42 ± 46,3 Г/л ( $p \leq 0,05$ ) порівняно з контролем.

У крові тварин третьої дослідної групи також відбулося зменшення значного показника тромбоцитів на 26 % ( $p \leq 0,05$ ) відповідно (табл. 3.19).

**Кількість тромбоцитів у крові дослідних щурів, Г/л, М ± m, n = 5**

Група тварин	Доба дослідіду			
	7-ма	14-та	30-та	45-та
I	895,8 ± 5,9***	954 ± 34,5***	842 ± 32,3***	884,2 ± 15,8***
II	867,2 ± 44,2***	940 ± 27,5***	893 ± 6,2***	879,6 ± 20,4***
III	420 ± 46,3*	571,4 ± 26,5	559,4 ± 28,2	611,7 ± 20,6
IV	566,8 ± 38,4	665,2 ± 46,5	531 ± 28,5	597 ± 14,1

Примітка: \*  $p \leq 0,05$ ; \*\*\*  $p \leq 0,001$  порівняно з контрольною групою.

На 14-ту добу дослідження кількість тромбоцитів у крові тварин першої та другої групи збільшувалася відповідно на 30 % ( $p \leq 0,001$ ) та 29 % ( $p \leq 0,001$ ) порівняно з контролем, а третьої становила  $571,4 \pm 26,5$  Г/л, тобто на 14 % менше.

Досліджуваний показник на 30-ту добу збільшувався у всіх групах тварин і становив: перша група –  $842 \pm 32,3$  Г/л, на 37 % ( $p \leq 0,001$ ) вище контролю; друга –  $893 \pm 6,2$  Г/л, 41 % ( $p \leq 0,001$ ); третя –  $559,4 \pm 28,2$  Г/л, 5 % відповідно.

У тварин, яким застосовували алогенні СК кісткового мозку, на 45-ту добу дослідження спостерігалось підвищення кількісних тромбоцитів, зокрема: у першій групі – до  $884,2 \pm 15,8$  Г/л, або на 33 % ( $p \leq 0,001$ ) порівняно з контролем; другій – до  $879,6 \pm 20,4$  Г/л, або на 32 % ( $p \leq 0,001$ ); третій – до  $611,7 \pm 20,6$  Г/л, або на 2,4 % відповідно.

Упродовж дослідження середній об'єм тромбоцитів змінювався відповідно до показників їх кількісного складу (табл. 3.20). Так, на 7-му добу у крові тварин першої групи він дорівнював  $7,1 \pm 0,2$  фл, що на 18 % ( $p \leq 0,01$ ) більше, ніж на контролі; другої – відповідно  $7,5 \pm 0,2$  фл і 22 % ( $p \leq 0,001$ ). Натомість у тварин третьої дослідної групи цей показник знизився на 10 % ( $p \leq 0,05$ ) порівняно з контролем, а саме до  $5,2 \pm 0,1$  фл.

На 14-ту добу середній об'єм тромбоцитів у крові щурів першої та другої дослідної групи зростав на 42 ( $p \leq 0,001$ ) і 41,8 % ( $p \leq 0,001$ ) відповідно і становив  $9,5 \pm 0,2$  та  $9,5 \pm 0,2$  фл. У тварин третьої групи цей показник, навпаки, зменшився на 3 % і дорівнював  $5,3 \pm 0,1$  фл.

**Середній об'єм тромбоцитів у крові дослідних тварин, фл,  $M \pm m$ ,  $n = 5$** 

Група тварин	Доба дослідю			
	7-ма	14-та	30-та	45-та
I	7,1 ± 0,2**	9,5 ± 0,2***	6,6 ± 0,1***	6,3 ± 0,1**
II	7,5 ± 0,2***	9,5 ± 0,2***	6,1 ± 0,2*	6,1 ± 0,1***
III	5,2 ± 0,1*	5,3 ± 0,1	5,8 ± 0,2*	6,0 ± 0,1**
IV	5,8 ± 0,2	5,5 ± 0,1	5,3 ± 0,1	5,5 ± 0,1

Примітка: \*  $p \leq 0,05$ ; \*\*  $p \leq 0,01$ ; \*\*\*  $p \leq 0,001$  порівняно з контрольною групою.

Середній об'єм тромбоцитів у крові тварин на 30-ту добу мав висхідну тенденцію: у першій дослідній групі був вищий на 19 % ( $p \leq 0,001$ ) і становив  $6,6 \pm 0,1$  фл; другій – 13 % ( $p \leq 0,05$ ) і  $6,1 \pm 0,2$  фл; третій – 8,5 % ( $p \leq 0,05$ ) і  $5,8 \pm 0,2$  фл відповідно.

Аналогічна ситуація спостерігалася на 45-ту добу дослідження: показник середнього об'єму тромбоцитів зростав у крові всіх досліджуваних груп тварин: першій – на 13 % ( $p \leq 0,01$ ), другій – на 10 % ( $p \leq 0,001$ ), третій – на 8 % ( $p \leq 0,01$ ).

**3.2.1.2. Біохімічні показники крові**

На 7-му добу дослідження у першій дослідній групі тварина активність ЛДГ в сироватці крові становила  $1\,447 \pm 27,8$  Од/л, що на 29,5 % менше відносно контролю; другій –  $1\,452,2 \pm 65,1$  Од/л і 32,5 %; третій –  $1\,440,4 \pm 34,2$  Од/л і 33 % відповідно (табл. 3.21).

Таблиця 3.21

**Активність ЛДГ у дослідних тварин, Од/л,  $M \pm m$ ,  $n = 5$** 

Група тварин	Доба дослідю			
	7-ма	14-та	30-та	45-та
I	1 427 ± 27,8	1 362,4 ± 11,5***	1 252,6 ± 26,2**	1 318 ± 52,4**
II	1 452,2 ± 65,1	1 405,6 ± 8,7***	1 365,5 ± 19,5*	1 359,8 ± 58,3*
III	1 440,4 ± 34,2	1 598,2 ± 144,7**	1 621,1 ± 147	1 640,2 ± 88,4
IV	2 153 ± 343,1	2 093,4 ± 90,8	1 848,8 ± 170,8	1 811,6 ± 146,2

Примітка: \*  $p \leq 0,05$ ; \*\*  $p \leq 0,01$ ; \*\*\*  $p \leq 0,001$  порівняно з контрольною групою.

Через 14 діб цей показник також зменшувався: першій групі на 34,9 % порівняно з контролем, або до  $1\,362,4 \pm 11,5$  Од/л ( $p \leq 0,001$ ); другій – на

32,8 %, або до  $1\,405,6 \pm 8,7$  Од/л ( $p \leq 0,001$ ); третій – на 23,6 %, або до  $1\,598,2 \pm 144,7$  Од/л ( $p \leq 0,01$ ) відповідно.

Зокрема, через 30 діб у першій дослідній групі рівень ЛДГ в сироватці крові був на рівні  $1\,252,6 \pm 26,2$  Од/л ( $p \leq 0,01$ ), що на 32 % нижче контролю; другий – відповідно  $1\,365,5 \pm 19,5$  Од/л ( $p \leq 0,05$ ) і 26 %; третій –  $1\,621,1 \pm 147$  Од/л і 12,3 %.

Після застосування алогенних СК кісткового мозку через 45 діб у першій групі показник ЛДГ у сироватці крові зафіксували на рівні  $1\,318 \pm 52,4$  Од/л ( $p \leq 0,01$ ), або нижче на 27 % порівняно з контролем; другий –  $1\,359,8 \pm 58,3$  Од/л ( $p \leq 0,05$ ), або на 24 %; третій –  $1\,640,2 \pm 88,4$  Од/л, або на 9,4 % відповідно.

Стосовно АСТ у сироватці крові, то на 7-му добу дослідження (табл. 3.22) після застосування СК кісткового мозку в першій групі тварин спостерігалось її збільшення на 24,7 % до  $112,6 \pm 5,4$  Од/л ( $p \leq 0,01$ ); другий – на 19,5 % до  $105,6 \pm 3,4$  Од/л ( $p \leq 0,05$ ); третій – на 29,9 % до  $121,0 \pm 2,5$  Од/л ( $p \leq 0,001$ ).

Таблиця 3.22

### Активність АСТ у дослідних тварин, Од/л, $M \pm m$ , $n = 5$

Група тварин	Доба дослідю			
	7-ма	14-та	30-та	45-та
I	$112,6 \pm 5,4^{**}$	$94,2 \pm 2,1^*$	$85,7 \pm 1,4^{**}$	$80 \pm 0^*$
II	$105,6 \pm 3,4^*$	$97 \pm 1,5^{***}$	$84,1 \pm 2,1^{**}$	$79 \pm 1,7^*$
III	$121,0 \pm 2,5^{***}$	$102,8 \pm 2,5^{***}$	$121 \pm 9,5^{**}$	$104,3 \pm 2,1^{***}$
IV	$84,7 \pm 7,4$	$88,2 \pm 1,1$	$92,7 \pm 1,8$	$85,6 \pm 2,4$

Примітка: \*  $p \leq 0,05$ ; \*\*  $p \leq 0,01$ ; \*\*\*  $p \leq 0,001$  порівняно з контрольною групою.

Починаючи з 14-ї доби дослідження цей показник мав різні значення: у першій групі він становив  $94,2 \pm 2,1$  Од/л ( $p \leq 0,05$ ), що на 6,4 % вище порівняно з контролем; другий – досяг  $97 \pm 1,5$  Од/л ( $p \leq 0,001$ ), або ж знизився на 9 %; третій – залишався стабільно на рівні  $102,8 \pm 2,5$  Од/л, тобто на 14 % більше, ніж на контрольні.

На 30-ту добу у першій дослідній групі тварин активність АСТ становила  $85,7 \pm 1,4$  Од/л ( $p \leq 0,01$ ), або на 7,5 % нижче контролю; другий –

84,1 ± 2,1 Од/л ( $p \leq 0,001$ ) і на 9,3 % відповідно, а третій – 121 ± 9,5 Од/л ( $p \leq 0,01$ ), що на 23,3 % перевищило контрольний показник.

Результати дослідження на 45-ту добу свідчать про зниження рівня АСТ у першій і другій групах: на 6,5 % до 80 Од/л ( $p \leq 0,05$ ) та 6,5 % до 79 ± 1,7 Од/л ( $p \leq 0,05$ ) відповідно. У третій дослідній групі цей показник, навпаки, підвищився на 17,9 % порівняно з контролем і становив 104,3 ± 2,1 Од/л ( $p \leq 0,001$ ).

Щодо показника АЛТ (табл. 3.23), то на 7-му добу дослідження у першій групі спостерігалось його зниження на 5,8 % порівняно з контролем до 48,5 ± 0,3 Од/л. У другій групі активність АЛТ становила 51,4 ± 0,8 Од/л, тобто була на рівні контролю. У третій вона становила 61,8 ± 3,3 Од/л ( $p \leq 0,05$ ), що на 16,6 % більше порівняно з контрольною групою.

Таблиця 3.23

### Активність АЛТ у дослідних тварин, Од/л, $M \pm m$ , $n = 5$

Група тварин	Доба дослідю			
	7-ма	14-та	30-та	45-та
I	48,5 ± 0,3	47,1 ± 0,2**	45,6 ± 0,2*	41,9 ± 0,9***
II	51,4 ± 0,8	50,6 ± 0,7*	48,7 ± 0,3	46,3 ± 0,2***
III	61,8 ± 3,3*	90,7 ± 0,3***	59,3 ± 2,3	58,6 ± 0,2
IV	51,5 ± 1,7	60,3 ± 3,9	55,5 ± 4,4	56,0 ± 1,1

Примітка: \*  $p \leq 0,05$ ; \*\*  $p \leq 0,01$ ; \*\*\*  $p \leq 0,001$  порівняно з контрольною групою.

Через 14 діб спостерігалось зниження активності АЛТ в сироватці крові тварин першої групи на 21,9 % по відношенню до контролю до 47,1 ± 0,2 Од/л ( $p \leq 0,01$ ); другій – відповідно на 16 % до 50,6 ± 0,7 Од/л ( $p \leq 0,05$ ). Третя група характеризувалась збільшенням цього показника на 33,4 % порівняно з контролем, який досягнув 90,7 ± 0,3 Од/л ( $p \leq 0,001$ ).

На 30-ту добу дослідження після застосування СК у першій групі тварин показник АЛТ знизився до 45,6 ± 0,2 Од/л ( $p \leq 0,05$ ), або на 17,8 % по відношенню до контролю; другій – до 48,7 ± 0,3 Од/л або на 12 % відповідно. У третій групі, навпаки, спостерігалось його зростання на 6,4 % порівняно з контролем до 59,3 ± 2,3 Од/л.



Через 45 діб дослідження виявлено аналогічну тенденцію. Так, у першій і другій групі тварин активність АЛТ послаблювалася і становила  $41,9 \pm 0,9$  Од/л ( $p \leq 0,001$ ), або нижче на 25 % порівняно з контролем та  $46,3 \pm 0,2$  Од/л ( $p \leq 0,001$ ), або на 17 % менше відповідно. У третій дослідній групі тварин активність АЛТ в сироватці крові зросла на 4,5 % і досягла  $58,6 \pm 0,2$  Од/л.

Щодо загального вмісту білка в сироватці крові, то на 7-му добу дослідження він збільшився, а саме: у першій групі тварин до  $6,4 \pm 0,2$  г/дл, або на 3,4 % порівняно з контролем; другій – до  $6,5 \pm 0,1$  г/дл, або на 4,9 %; третій – до  $6,8 \pm 0,1$  г/дл, або на 9,3 % відповідно (табл. 3.24).

Таблиця 3.24

#### Вміст загального білка в сироватці крові, г/дл, $M \pm m$ , $n = 5$

Група тварин	Доба досліджу			
	7-ма	14-та	30-та	45-та
I	$6,4 \pm 0,2$	$6,5 \pm 0,1$	$6,7 \pm 0,3^{**}$	$6,8 \pm 0,3^{***}$
II	$6,5 \pm 0,1$	$6,7 \pm 0,1$	$6,9 \pm 0,1^{***}$	$6,9 \pm 0,1^{***}$
III	$6,8 \pm 0,1$	$6,0 \pm 0,03$	$5,4 \pm 0,1$	$5,7 \pm 0,1^{***}$
IV	$6,1 \pm 0,4$	$6,1 \pm 0,5$	$5,4 \pm 0,1$	$5,1 \pm 0,1$

Примітка: \*\*  $p \leq 0,01$ ; \*\*\*  $p \leq 0,001$  порівняно з контрольною групою.

На 14-ту добу у першій групі тварин досліджуваний показник становив  $6,5 \pm 0,1$  г/дл, що на 6,6 % більше порівняно з контролем; другій –  $6,7 \pm 0,1$  г/дл і 9,5 % відповідно. Натомість у третій групі знизився на 0,65 % від рівня контролю, або до  $6,0 \pm 0,03$  г/дл.

Через 30 діб дослідження спостерігалася висхідна тенденція. Так, у першій групі тварин загальний вміст білка становив  $6,7 \pm 0,3$  г/дл ( $p \leq 0,01$ ), або на 20 % вище контролю; другій –  $6,9 \pm 0,1$  г/дл ( $p \leq 0,001$ ), або на 22 %; третій –  $5,4 \pm 0,1$  г/дл, або на 0,18 %.

Такий тренд характерний і для 45-ї доби: загальний вміст білка в сироватці крові першої групи становив  $6,8 \pm 0,3$  г/дл ( $p \leq 0,001$ ), що на 25 % більше порівняно з контролем; другої –  $6,9 \pm 0,1$  г/дл ( $p \leq 0,001$ ) і 26 %; третьої –  $5,7 \pm 0,1$  г/дл ( $p \leq 0,001$ ) і 11,5 % відповідно.

Дослідження вмісту альбуміну в сироватці крові свідчить, що На 7 першій групі тварин спостерігалось його збільшення на 6,3 % порівняно з контролем до  $3,4 \pm 0,01$  г/дл; другій – на 4,6 % до  $3,4 \pm 0,1$  г/дл; третій – на 6,3 % до  $3,4 \pm 0,1$  г/дл (табл. 3.25).

Таблиця 3.25

**Вміст альбуміну в сироватці крові дослідних тварин, г/дл,  $M \pm m$ ,  $n = 5$**

Група тварин	Доба дослідю			
	7-ма	14-та	30-та	45-та
I	$3,4 \pm 0,01$	$3,5 \pm 0,04$	$3,6 \pm 0,04^{***}$	$3,6 \pm 0,04^{***}$
II	$3,4 \pm 0,1$	$3,4 \pm 0,04$	$3,5 \pm 0,04^{***}$	$3,6 \pm 0,1$
III	$3,4 \pm 0,1$	$3,2 \pm 0,1$	$2,8 \pm 0,04$	$3,0 \pm 0,04$
IV	$3,2 \pm 0,1$	$3,1 \pm 0,1$	$2,9 \pm 0,03$	$2,7 \pm 0,1$

Примітка: \*\*\*  $p \leq 0,001$  порівняно з контрольною групою.

Як видно із наведених даних, на 14-ту добу дослідження вміст альбуміну в сироватці крові, також зростав: у першій групі тварин – до  $3,5 \pm 0,04$  г/дл, або на 11,2 % порівняно з контролем; другій – до  $3,4 \pm 0,04$  г/дл, або на 9,4 %; третій – до  $3,2 \pm 0,1$  г/дл, або на 2,7 %.

Через 30 діб досліджуваний показник у першій і другій дослідній групі тварин достовірно становив  $3,6 \pm 0,04$  г/дл ( $p \leq 0,001$ ) і на 18 % більше порівняно з контролем та відповідно  $3,5 \pm 0,04$  г/дл ( $p \leq 0,001$ ) і на 17 % більше. У третій групі, навпаки, спостерігалось його зниження на 2,3 % порівняно з контролем до  $2,8 \pm 0,04$  г/дл.

Висхідна тенденція спостерігалася у всіх типах тварин а 45-ту добу дослідження. Так, у першій групі вміст альбуміну в сироватці крові збільшився на 23,6 % порівняно з контролем і становив  $3,6 \pm 0,04$  г/дл ( $p \leq 0,001$ ); другій на 22,9 % до  $3,6 \pm 0,1$  г/дл; третій на 8,5 % до  $3,0 \pm 0,04$  г/дл відповідно.

### **3.2.2. Цитологічне дослідження бронхоальвеолярного лаважу**

У процесі мікроскопії отриманих мазків із рідини бронхоальвеолярного лаважу дослідних тварин виявили такі типи клітин: альвеолярні макрофаги,

лімфоцити, нейтрофіли та в незначній кількості еозинофіли, епітелій і еритроцити. Залежно від переваги того або іншого типу клітин виокремлювали два типи бронхоальвеолярного лаважу: з переважанням відносної кількості макрофагів – макрофагальний, лімфоцитів – лімфоцитарний тип. Випадків із переважанням еозинофілів чи нейтрофілів у рідині бронхоальвеолярного лаважу дослідних тварин не виявлено.

Наводимо результати дослідження показників клітинного складу в лаважній рідині на 7-му добу дослідження (табл. 3.26, рис. 3.19).

Таблиця 3.26

**Клітинний склад рідини бронхоальвеолярного лаважу, 7-ма доба  
дослід, %,  $M \pm m$ ,  $n = 5$**

Група тварин	Макрофаги	Лімфоцити	Нейтрофіли	Еозинофіли	Базофіли
I	$63,6 \pm 1,5^{**}$	$27 \pm 1,1^{***}$	$9,4 \pm 0,9$	0	0
II	$63,2 \pm 0,4^{***}$	$22,5 \pm 1,1^{***}$	$11,4 \pm 0,9^*$	$0,2 \pm 0,2$	0
III	$58,6 \pm 0,7$	$32,2 \pm 0,9^{**}$	$9,2 \pm 0,6$	0	0
IV	$56,6 \pm 1,2$	$35 \pm 0,2$	$8,4 \pm 0,7$	0	0

Примітка: \*  $p \leq 0,05$ ; \*\*  $p \leq 0,01$ ; \*\*\*  $p \leq 0,001$  порівняно з контрольною групою.

Як видно, у дослідних групах тварин зафіксовано достовірне збільшення кількості макрофагів, достовірне зменшення – лімфоцитів, а також підвищення чисельності нейтрофілів. У тварин першої дослідної групи кількість макрофагів становила  $63,6 \pm 1,5$  %, що на 11 % ( $p \leq 0,01$ ) більше порівняно з контролем; другій – відповідно  $63,2 \pm 0,4$  % і 10,4 % ( $p \leq 0,001$ ); третій –  $58,6 \pm 0,7$  % і 3,4 % відповідно.

Одночасно спостерігали і достовірне зниження кількості лімфоцитів у тварин першої дослідної групи до  $27 \pm 1,1$  % ( $p \leq 0,001$ ) та другої – до  $25,4 \pm 1,2$  ( $p \leq 0,001$ ), або на 23 та 28 % порівняно з контролем. У третій групі цей показник був на 8 % ( $p \leq 0,01$ ) нижчим, ніж на контролі і становила  $32,2 \pm 0,9$  %.

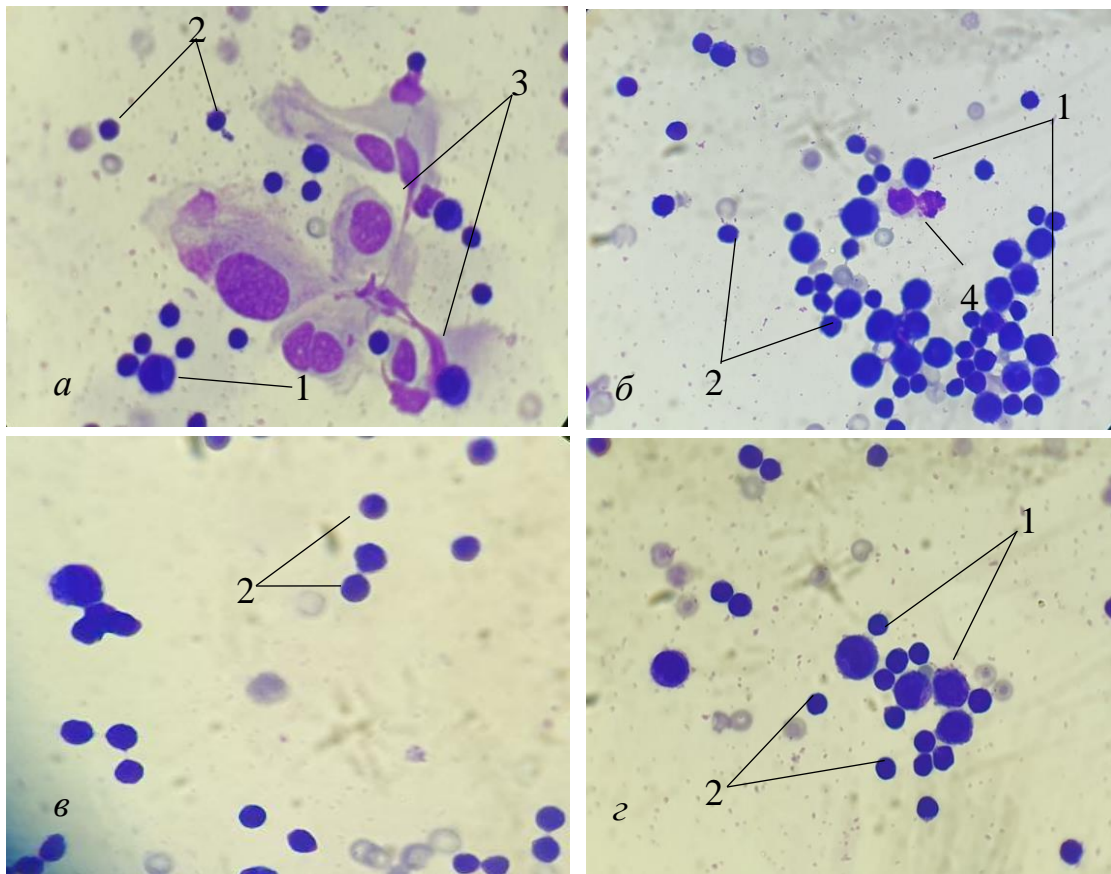


Рис. 3.19. Клітини бронхоальвеолярного лаважу на 7-му добу дослідження:

*а* – I група; *б* – II група; *в* – III група: 1 – макрофаги; 2 – лімфоцити;  
3 - епітеліальні клітини; 4 – нейтрофіл. Лейкоциф,  $\times 1000$

Щодо нейтрофілів, то їх кількість на 7-му добу дослідження у першій групі дорівнювала  $9,4 \pm 0,9 \%$ , що на  $10,6 \%$  перевищувала контроль; другій – відповідно  $11,4 \pm 0,9 \%$  і  $26 \%$  ( $p \leq 0,05$ ); третій –  $9,2 \pm 0,6 \%$  і  $8,6 \%$ .

На 7-му добу дослідження спостерігалось зменшення кількості клітинного дендриту в усіх дослідних групах порівняно з контрольною. У бронхоальвеолярному лаважі третьої дослідної групи не виявлено значних цитологічних змін.

На цю ж добу дослідження у першій групі тварин виявлено групу невічастих стовпчастих та кубоподібних клітин (див. рис. 3.19). Стовпчасті клітини мали видовжену форму, ядро – округлу з дрібнозернистим малюнком хроматину. Кубоподібні клітини, у свою чергу, мали однакову висоту та

ширину. Ці типи клітин у бронхоальвеолярному лаважі є нормальною знахідкою [101].

Після введення алогенних СК кісткового мозку в плевральну порожнину на 14-ту добу дослідження у першій групі тварин спостерігали достовірно збільшення кількості альвеолярних макрофагів, а саме  $71,2 \pm 2 \%$  ( $p \leq 0,001$ ), що на 26 % ( $p \leq 0,001$ ) перевищує контроль. У другій групі ці показники відповідно становили  $74,4 \pm 1,5 \%$  і 29 % ( $p \leq 0,001$ ); третій –  $54,6 \pm 1,8 \%$  і 3,6 % (табл. 3.27, рис. 3.20).

Таблиця 3.27

**Клітинний склад рідини бронхоальвеолярного лаважу на 14-ту добу  
дослідження, %,  $M \pm m$ ,  $n = 5$**

Група тварин	Макрофаги	Лімфоцити	Нейтрофіли	Еозинофіли	Базофіли
I	$71,2 \pm 2^{***}$	$21,6 \pm 1,2^{***}$	$7 \pm 0,7$	$0,2 \pm 0,2$	0
II	$74,4 \pm 1,5^{***}$	$18 \pm 0,2^{***}$	$7,6 \pm 0,9$	0	0
III	$54,6 \pm 1,8$	$35 \pm 1^{**}$	$10,4 \pm 1,6$	0	0
IV	$52,6 \pm 0,9$	$41,4 \pm 1,3$	$5,6 \pm 1,5$	$0,4 \pm 0,2$	0

Примітка: \*\*  $p \leq 0,01$ ; \*\*\*  $p \leq 0,001$  порівняно з контрольною групою

Як видно, кількість лімфоцитів на 14-ту добу у бронхоальвеолярному лаважі у першій дослідній групі становила  $21,6 \pm 1,2 \%$ , що на 48 % ( $p \leq 0,001$ ) менше контролю; другій –  $18 \pm 0,2 \%$  і 57 % ( $p \leq 0,001$ ); третій –  $35 \pm 1 \%$  і 15,4 % ( $p \leq 0,01$ ) відповідно.

В усіх дослідних тварин на 14-ту добу дослідження також спостерігали збільшення кількості нейтрофілів у бронхоальвеолярному лаважі, який дорівнював: у першій –  $7 \pm 0,7 \%$ , або на 20 % більше, ніж на контролі; другій –  $7,6 \pm 0,9 \%$  і 26 %; третій –  $10,4 \pm 1,6 \%$  і 46 % відповідно.

У першій групі на 14-ту добу дослідження зафіксовано появу еозинофілів  $0,2 \pm 0,2 \%$ , що на 50 % менше від контролю. В інших дослідних групах тварин їх не виявлено.

Спостерігали також зменшення на  $\frac{2}{3}$  клітинного детриту в рідині бронхоальвеолярного лаважу в першій та другій дослідних групах тварин.

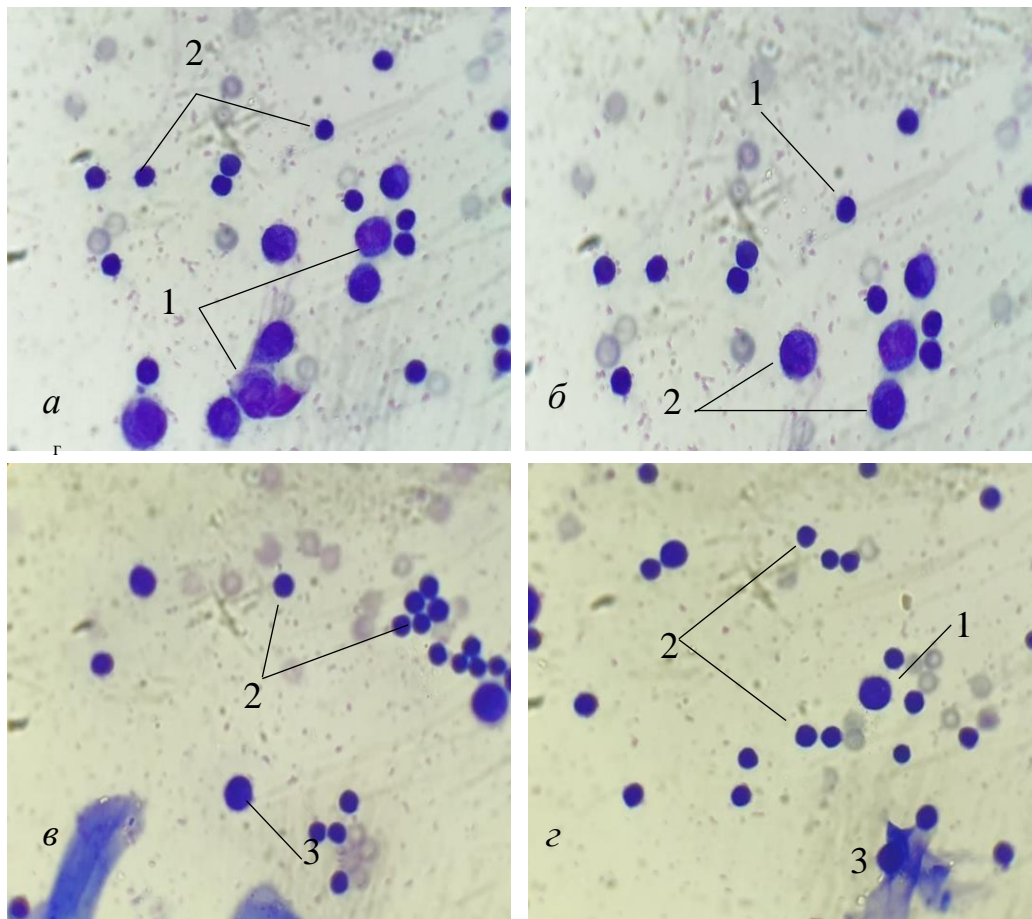


Рис. 3.20. Клітини бронхоальвеолярного лаважу на 14-ту добу дослідю:  
*а* – I група; *б* – II група; *в* – III група: 1 – макрофаги; 2 – лімфоцити; 3 –  
 епітеліальна клітини. Лейкоциф,  $\times 1000$

На 30-ту добу дослідження у тварин першої та другої групи зафіксовано збільшення кількості альвеолярних макрофагів на 33,6 та 33,1 % ( $p \leq 0,001$ ) відповідно порівняно з контролем, яка становила  $76,6 \pm 1,9$  та  $76,2 \pm 1,7$  %. У третій групі достовірне збільшення цього показника на 13 % ( $p \leq 0,05$ ) порівняно з контролем, або до  $58,6 \pm 2,1$  % пов'язане з повільнішими процесами регенерації експериментально ушкодженої легеневої тканини (табл. 3.28, рис. 3.21).

Кількість лімфоцитів у зразках бронхоальвеолярного лаважу на 30-ту добу дослідження достовірно знижувалася у тварин усіх трьох груп, а саме: першій – на 60 % ( $p \leq 0,001$ ), другій – 57,4 ( $p \leq 0,001$ ), третій – на 17 % ( $p \leq 0,01$ ), порівняно з контролем.

**Клітинний склад рідини бронхоальвеолярного лаважу на 30-ту добу  
досліді, %,  $M \pm m$ ,  $n = 5$**

Група тварин	Макрофаги	Лімфоцити	Нейтрофіли	Еозинофіли	Базофіли
I	$76,6 \pm 1,9^{***}$	$16,6 \pm 1,4^{***}$	$6,8 \pm 0,6^*$	0	0
II	$76,2 \pm 1,7^{***}$	$17,8 \pm 1,5^{***}$	$6 \pm 0,7$	0	0
III	$58,6 \pm 2,1^*$	$34,6 \pm 2,1^{**}$	$6,8 \pm 0,6$	0	0
IV	$50,8 \pm 1,5$	$41,8 \pm 0,8$	$7,2 \pm 0,6$	$0,2 \pm 0,2$	0

Примітка: \*  $p \leq 0,05$ ; \*\*  $p \leq 0,01$ ; \*\*\*  $p \leq 0,001$  порівняно з контрольною групою.

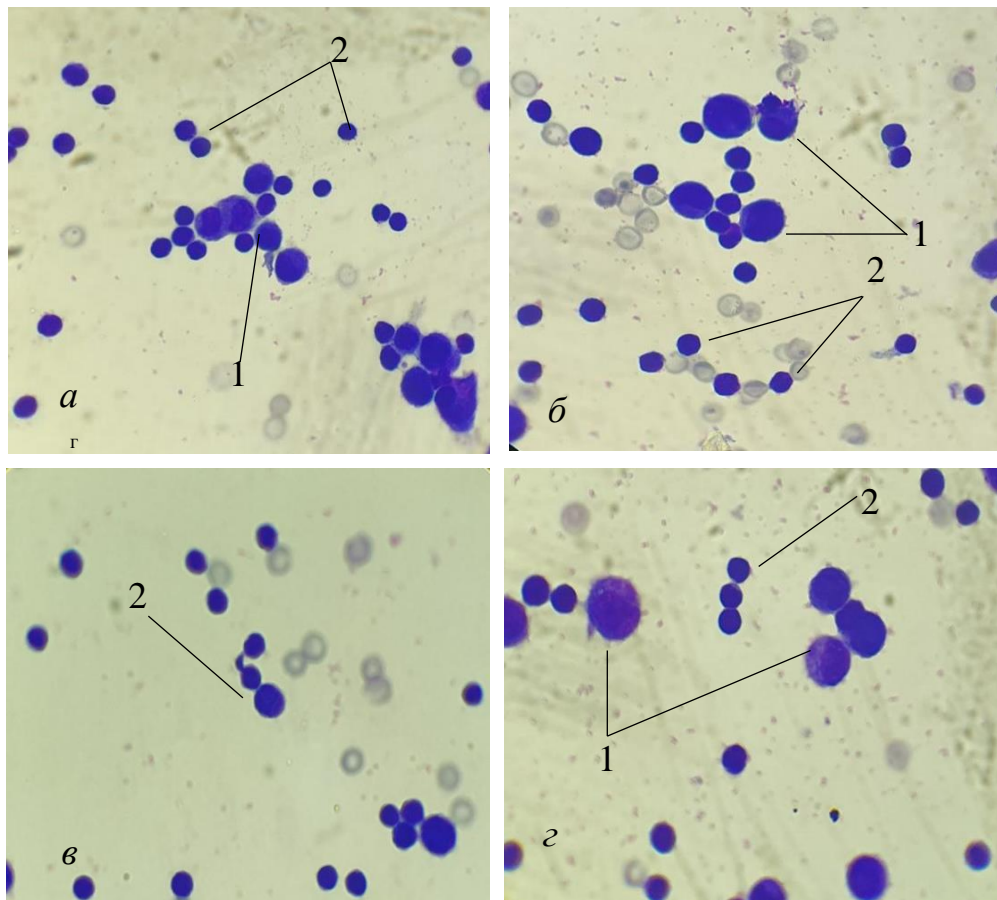


Рис. 3.21. Клітини бронхоальвеолярного лаважу щурів на 30-ту добу:  
а – I група; б – II група; в – III група: 1 – макрофаги; 2 – лімфоцити. Лейкоциф,  
 $\times 1000$

У дослідних тварин першої групи спостерігали зменшення кількості нейтрофіліву бронхоальвеолярному лаважі до  $6,8 \pm 0,6\%$ , що на  $5,5\%$  ( $p \leq 0,05$ ) менше відносно контролю; другої – до  $6 \pm 0,7\%$ , або на  $16,6\%$ ; третій – до  $6,8 \pm 0,6\%$ , або на  $5,5\%$  відповідно. Крім того у другій групі зафіксовано зменшення на  $\frac{2}{3}$  клітинного детриту.



На 45-ту добу дослідження (табл. 3.29, рис. 3.22) відбувалося збільшення кількості альвеолярних макрофагів у бронхоальвеолярному лаважі на 34,6 % ( $p \leq 0,001$ ) у тварин першої дослідної групи порівняно з контролем, що становило  $84,2 \pm 1,4$  %. У другій групі цей показник підвищився до  $84,6 \pm 1,2$  %, або на 35 % ( $p \leq 0,001$ ); третій – до  $60,4 \pm 0,8$  %, або на 9 % ( $p \leq 0,05$ ) відповідно.

Таблиця 3.29

**Клітинний склад бронхоальвеолярного лаважу на 45-ту добу  
досліді, %,  $M \pm m$ ,  $n = 5$**

Група тварин	Макрофаги	Лімфоцити	Нейтрофіли	Еозинофіли	Базофіли
I	$84,2 \pm 1,4^{***}$	$12 \pm 0,5^{***}$	$3,8 \pm 0,8^{**}$	0	0
II	$84,6 \pm 1,2^{***}$	$13 \pm 1,5^{***}$	$2,2 \pm 0,7^{***}$	$0,2 \pm 0,2$	0
III	$60,4 \pm 0,8^*$	$32,6 \pm 1,9$	$7 \pm 0,5$	0	0
IV	$55 \pm 2$	$36 \pm 3,7$	$9 \pm 1$	$0,4 \pm 0,2$	0

Примітка: \*  $p \leq 0,05$ ; \*\*  $p \leq 0,01$ ; \*\*\*  $p \leq 0,001$  порівняно з контрольною групою.

Зареєстровано також зменшення кількості лімфоцитів у бронхоальвеолярному лаважі на 45-ту добу дослідження, яка становила: у першій дослідній групі –  $12 \pm 0,5$  %, що на 66,6 % ( $p \leq 0,001$ ) менше порівняно з контролем; другій –  $13 \pm 1,5$  % і 64 % ( $p \leq 0,001$ ); третій –  $32,6 \pm 1,9$  % і 9,4 % відповідно.

Кількість нейтрофілів у лаважній рідині у дослідних тварин на 45-ту добу із застосуванням алогенних СК кісткового мозку знизилася і досягла референтних значень. У тварин першої групи вона дорівнювала  $3,8 \pm 0,8$  %, що на 58 % ( $p \leq 0,01$ ) нижче контролю; другій –  $2,2 \pm 0,7$  % і 76 % ( $p \leq 0,001$ ); третій –  $7 \pm 0,5$  % і 22 % відповідно.

Альвеолярні макрофаги були переважаючим типом клітин бронхоальвеолярного лаважу у першій та другій дослідних групах.

Ядро було округле і ексцентрично розміщене. Виявлено один двохядерний макрофаг у першій групі тварин. Такі макрофаги можуть бути у здорових тварин, але виявляються дуже рідко [226].



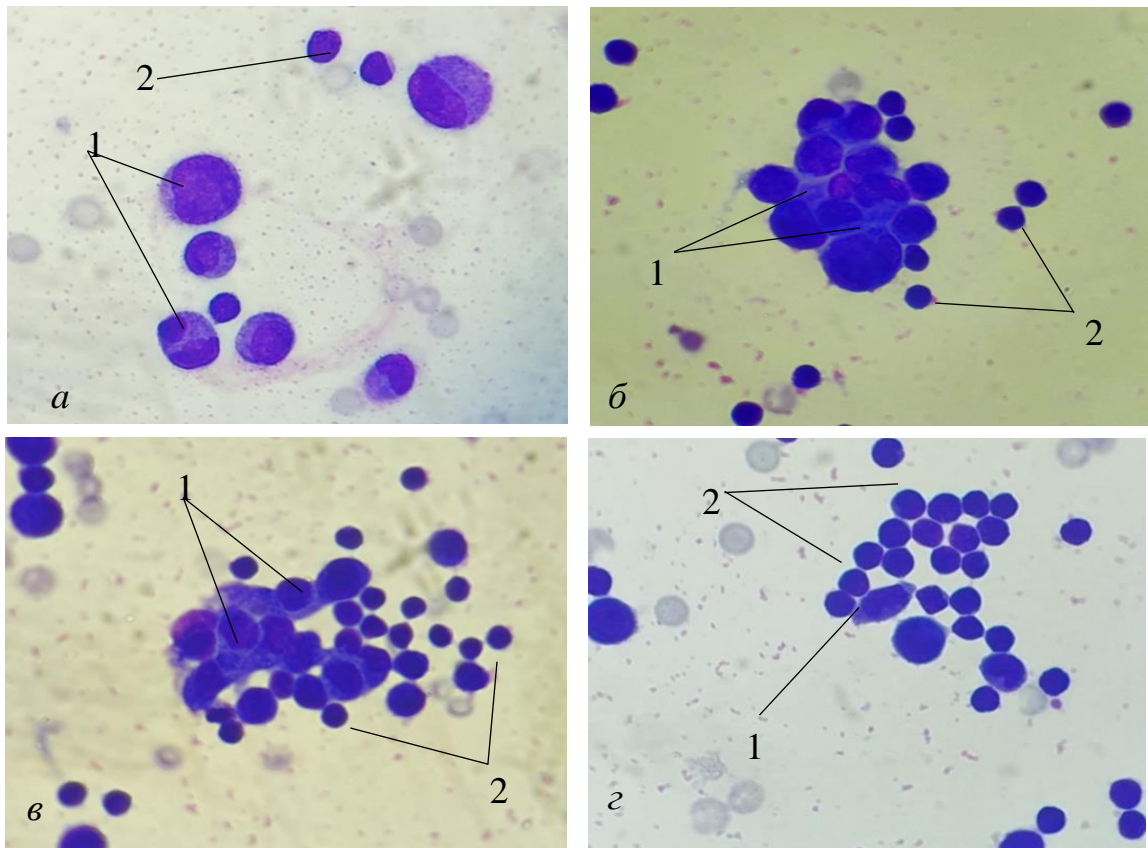


Рис. 3.22. Клітини бронхоальвеолярного лаважу на 45-ту добу дослідю: *а* – I група; *б* – II група; *в* – III група: 1 – макрофаги; 2 – лімфоцити. Лейкоциф,  $\times 1000$

Протягом дослідження виявлено, що в легеневій тканині після застосування запропонованих методів лікування відбуваються регенеративні процеси з поступовим зменшенням лімфоцитів та збільшенням активності альвеолярних макрофагів.

Крім того, спостерігалася велика чисельність клітинного матеріалу в мазках, отриманих із промивної рідини бронхоальвеолярного лаважу, що свідчить про правильний вибір методики. Також в усіх дослідних групах тварин не виявлено атипових клітин. Це дає підстави вважати, що застосування стовбурових клітин як безпосередньо в легеневу тканину, так і внутрішньовенне русло не стимулює утворення атипових клітин/метастатичних процесів.

### 3.2.3. Рентгенологічне дослідження легеневої тканини

При введенні алогенних СК кісткового мозку в плевральну порожнину у першій дослідній групі (рис. 3.23) виявили вільну рідину в ній, що може бути внаслідок введення розчину клітин або певного запального процесу.

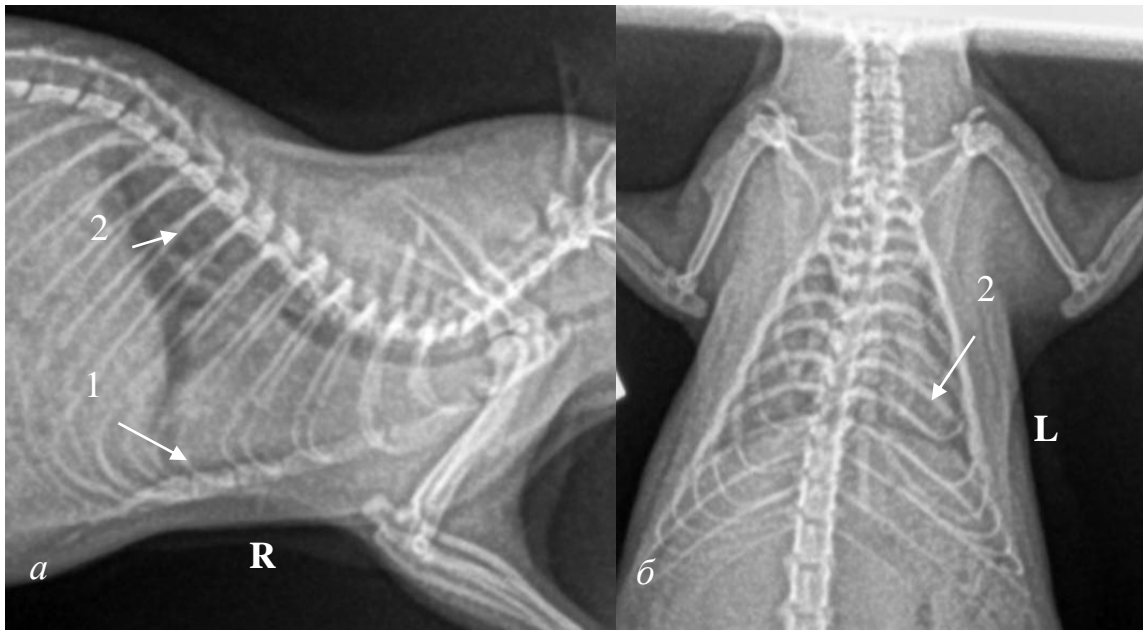

Рис. 3.23. Рентгенологічний знімок щура першої дослідної групи на 7-му добу дослідження у правій латеральній (а) та прямій дорсовентральній (б) проекціях: 1 – вільна рідина; 2 – збільшення щільності тканин

Також спостерігали наявність лінійних включень у паренхімі легень – збільшення щільності тканин (див. рис. 3.23), але у меншій кількості порівняно з контролем. Ці включення не локалізувалися по всій поверхні легень, а розміщувалися більш медіально в ділянках бронхіального дерева.

На 14-ту добу дослідження в першій групі (рис. 3.24а) виявлено поодинокі ділянки підвищення щільності легеневої тканини, які також локалізувалися в місці розгалуження бронхіального дерева, а на 45-ту добу (рис. 3.24б) видимих включень на паренхімі легень у досліджуваних тварин не спостерігалося.

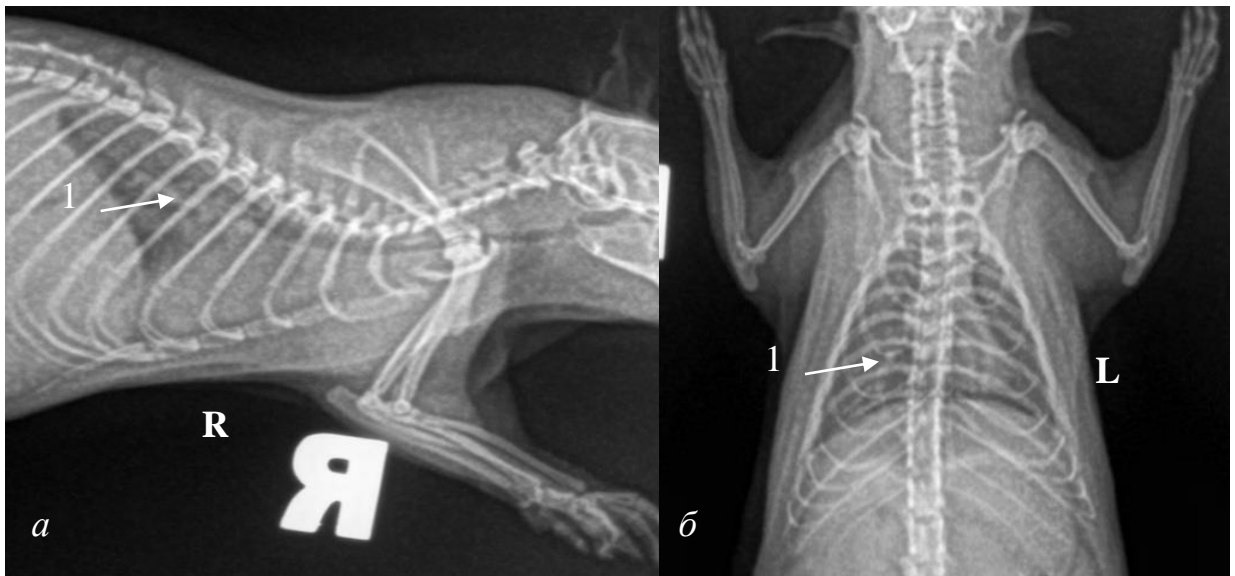

Рис. 3.24. Рентгенологічний знімок щура першої дослідної групи на 14-ту добу у правій латеральній (а) та на 30-ту добу дослідження у прямій дорсовентральній (б) проекціях: 1 – збільшення щільності тканин

Рентгенологічні знімки легеневої тканини цієї дослідної групи (рис. 3.25) були без змін, як і у клінічно здорових тварин.

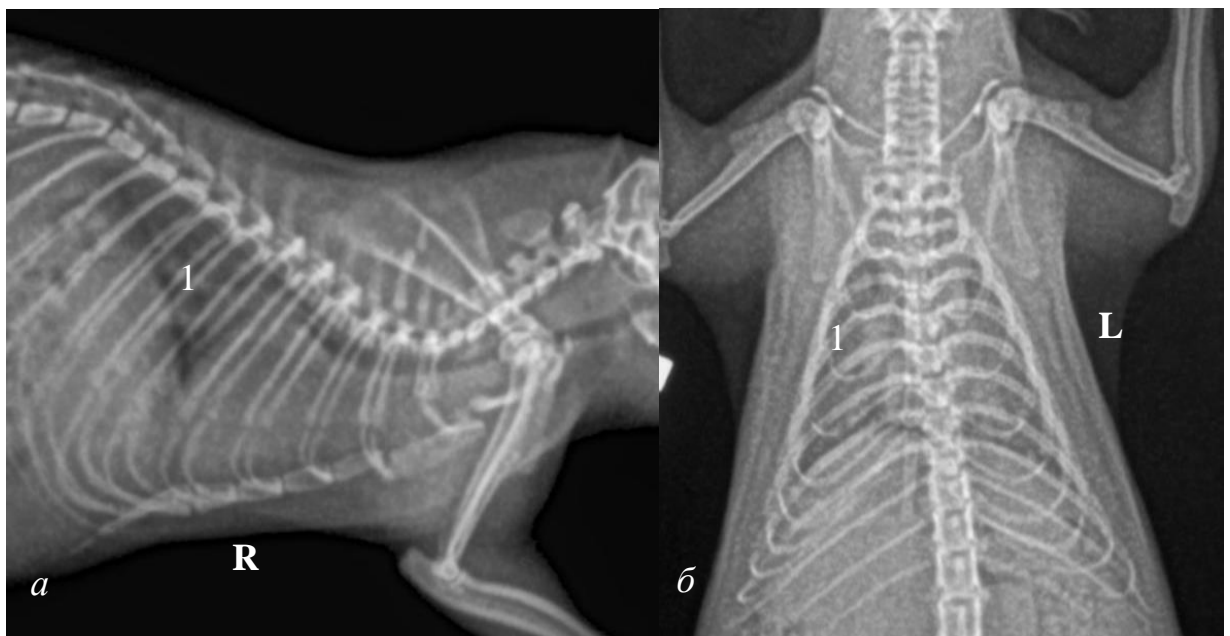

Рис. 3.25. Рентгенологічний знімок щура першої дослідної групи на 45-ту добу дослідження у правій латеральній (а) та прямій дорсовентральній (б) проекціях: 1 – легені без видимих структурних змін

У другій дослідній групі на 7-му добу (рис. 3.26) спостерігалася помітна неоднорідність паренхіми легень. Ця неоднорідність характеризувалася збільшеною щільністю тканини, зокрема з лінійними включеннями, які були розсіяні по всій паренхімі легень. Протягом цього конкретного періоду часу, коли ми вводили алогенні СК кісткового мозку внутрішньовенно, не виявлено вільної рідини в плевральній порожнині дослідних тварин.

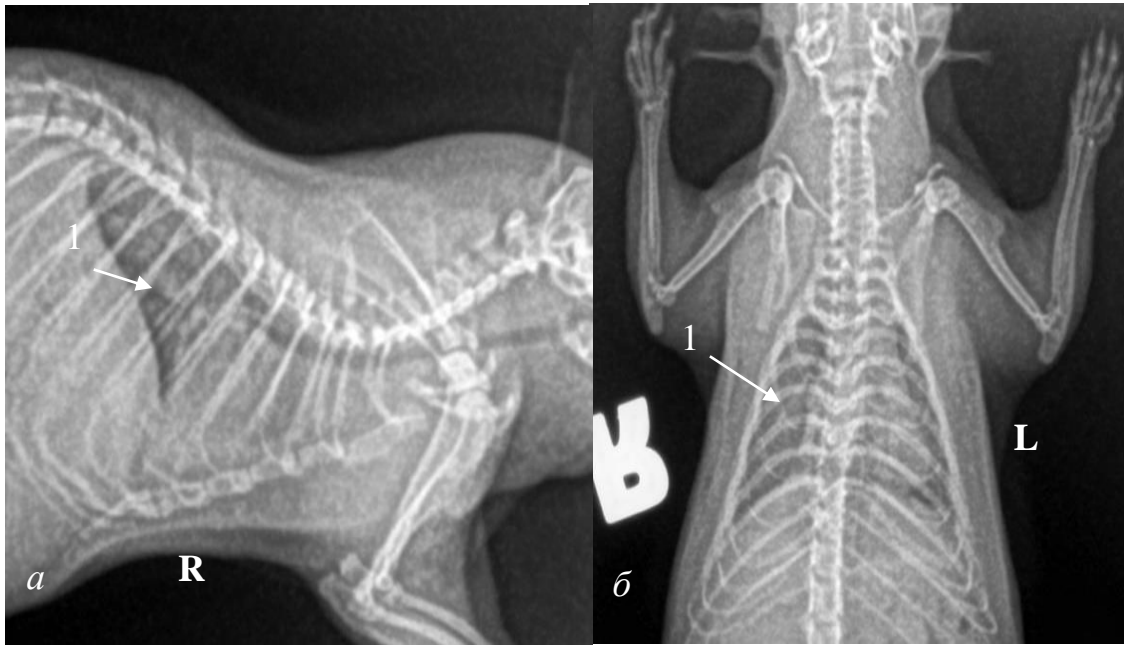


Рис. 3.26. Рентгенологічний знімок щура другої дослідної групи на 7-му добу дослідження у правій латеральній (а) та прямій дорсовентральній (б) проекціях: 1 – збільшення щільності тканин

Починаючи з 14-ї доби дослідження у другій групі тварин (рис. 3.27а) зафіксовано ділянку з підвищеною щільністю тканин. На 30-ту добу (рис. 3.27б) їх кількість зменшилася, а основним місцем виникнення ділянок підвищеної щільності була центральна частина легень.

У другій дослідній групі тварин на 45-ту добу (рис. 3.28) не виявлено змін легеневої тканини, яка рентгенологічно була подібна до клінічно здорових тварин.

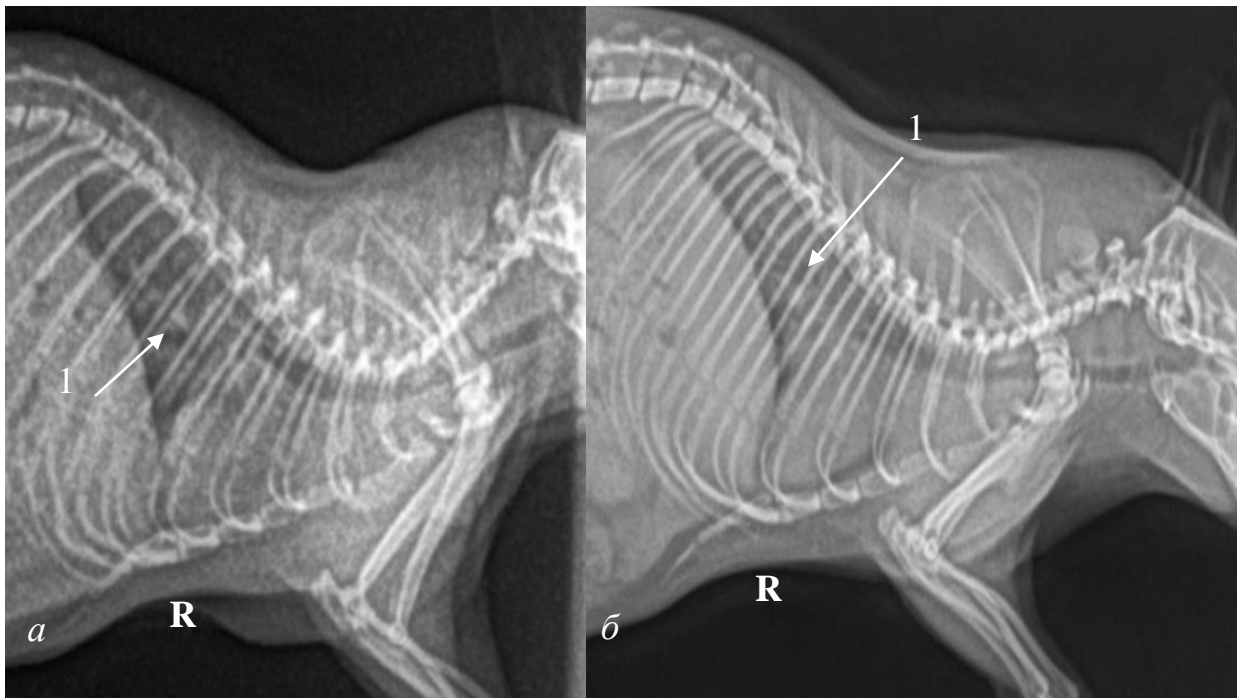


Рис. 3.27. Рентгенологічний знімок щура другої дослідної групи у правій латеральній позиції на 14-ту (*a*) та 30-ту добу (*б*) дослідження: 1 – збільшення щільності тканин

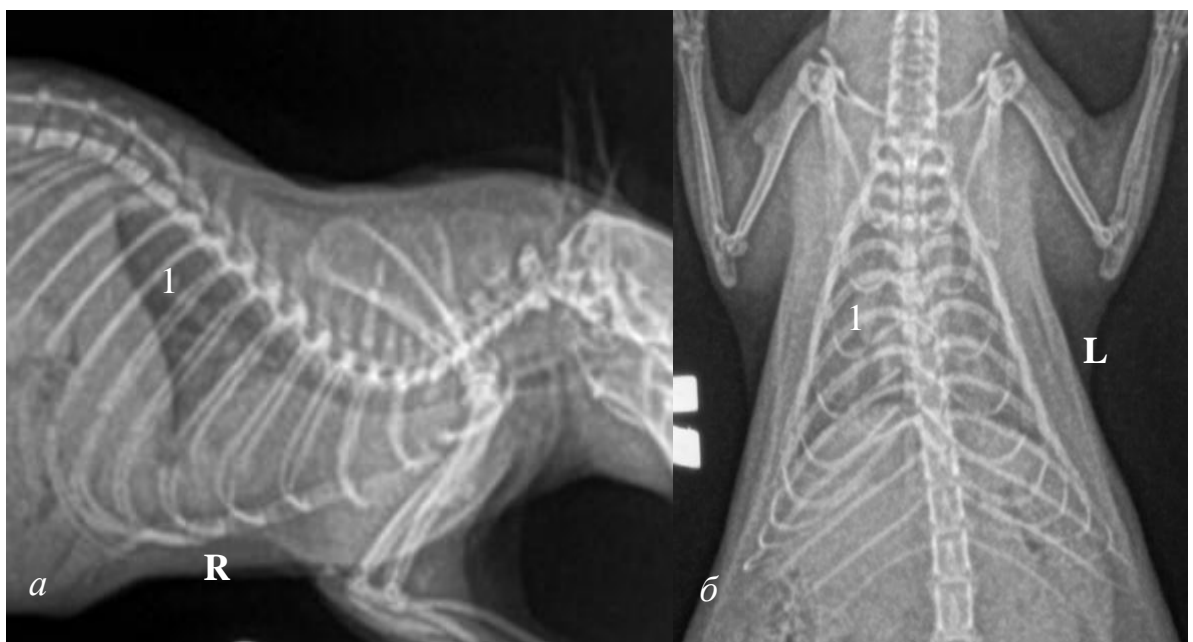

Рис. 3.28. Рентгенологічний знімок щура другої дослідної групи на 45-ту добу дослідження у правій латеральній (*a*) та прямій дорсовентральній (*б*) проекціях: 1 – легені без видимих структурних змін

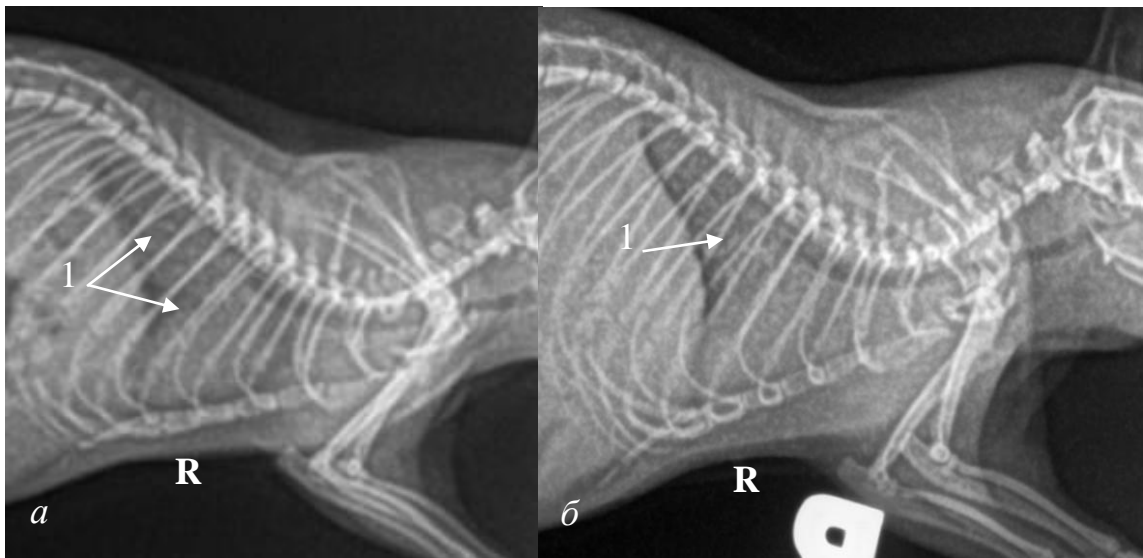


Рис. 3.28. Рентгенологічний знімок щура третьої дослідної групи на 7-му (а) та 14-ту добу (б) дослідження: 1 – збільшення щільності тканин

У третій дослідній групі тварин протягом усього періоду дослідження не відбулося суттєвих рентгенологічних змін легень у бік покращення, а на 7-му та 14-ту добу (рис. 3.29) під час рентгенологічного дослідження спостерігали помірну кількість ділянок із підвищеною щільністю.

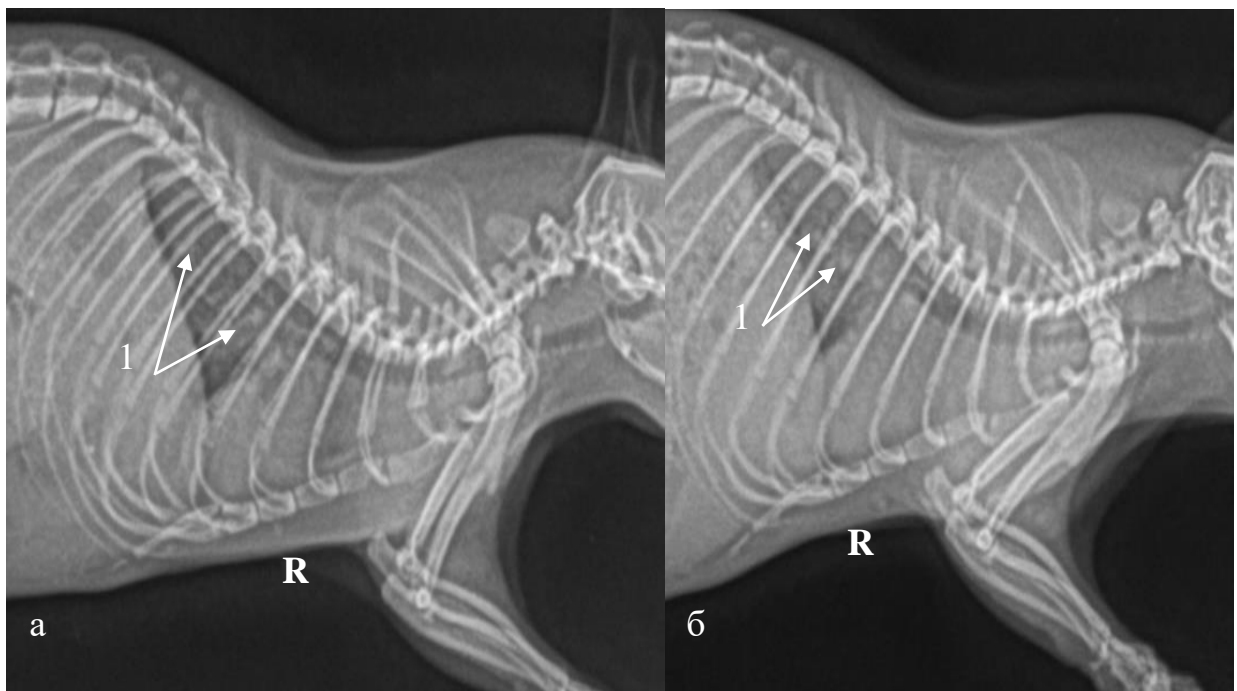


Рис. 3.29. Рентгенологічний знімок щура третьої дослідної групи на 30-ту (а) та 45-ту добу (б) дослідження: 1 – збільшення щільності тканин



На 30-ту та 45-ту добу дослідження (див. рис. 3.29) виявлено патологічні рентгенологічні зміни в легеневій тканині у третій дослідній групі тварин, а саме ділянки підвищення щільності тканин на всій поверхні легень в помірній кількості. Вони мали продовгувату форму та гомогенну структуру.

Рентгенологічне дослідження є одним із найпоширеніших інструментальних методів дослідження у ветеринарній медицині, що дає змогу отримати якісне зображення легеневої тканини.

#### ***3.2.4. Макроскопічні зміни легеневої тканини***

Після застосування алогенних СК кісткового мозку в плевральну порожнину в першій дослідній групі спостерігався комплекс макроскопічних змін, які свідчили про зниження інтенсивності перебігу модельованого нами патологічного процесу в легенях. Так, на 7-му добу дослідження (рис. 3.30) відбулося зниження гіперемії органа, особливо в ділянках великих магістральних бронхів. Кількість крововиливів помітно зменшилася.

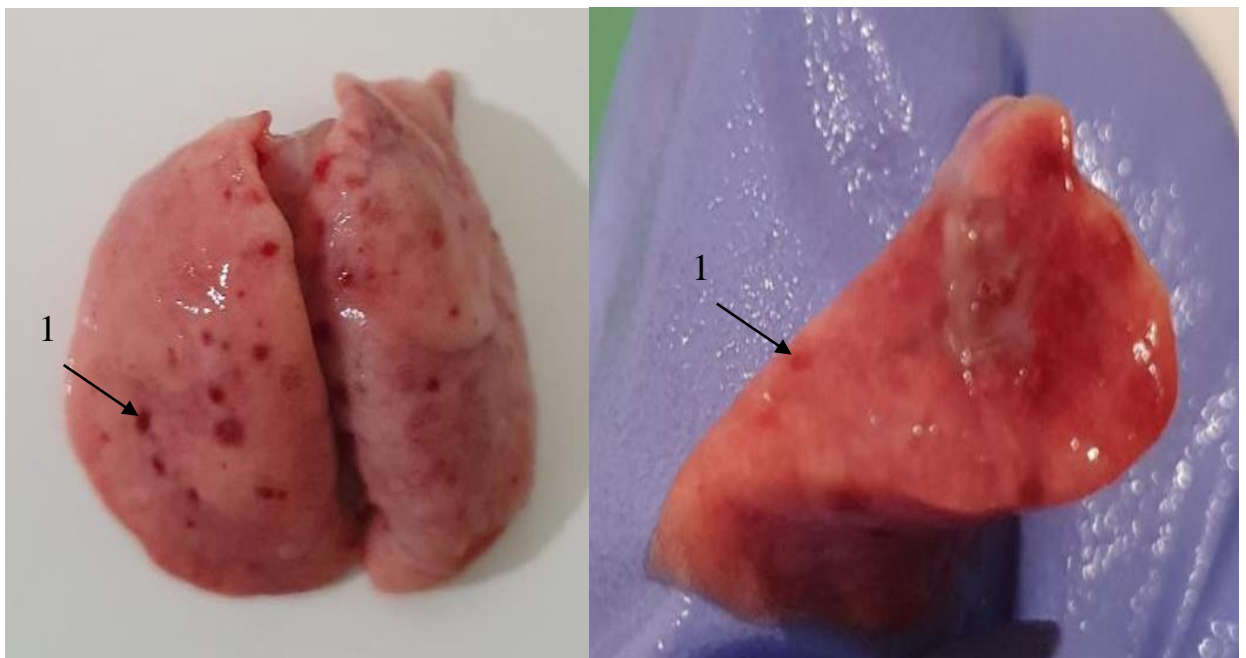


Рис. 3.30. Макроскопічний вигляд легеневої тканини на 7-му добу дослідження у першій дослідній групі: 1 – точкові крововиливи

У цій дослідній групі на 14-ту добу (рис. 3.31*a*) відбулося зменшення кількості крововиливів, які локалізувалися лише по периферії органа.

На 30-ту добу (рис. 3.31*б*) легенева тканина візуально покращилася, зокрема зникла гіперемія органа та були лише поодинокі (до 4 екземплярів) точкові крововиливи.

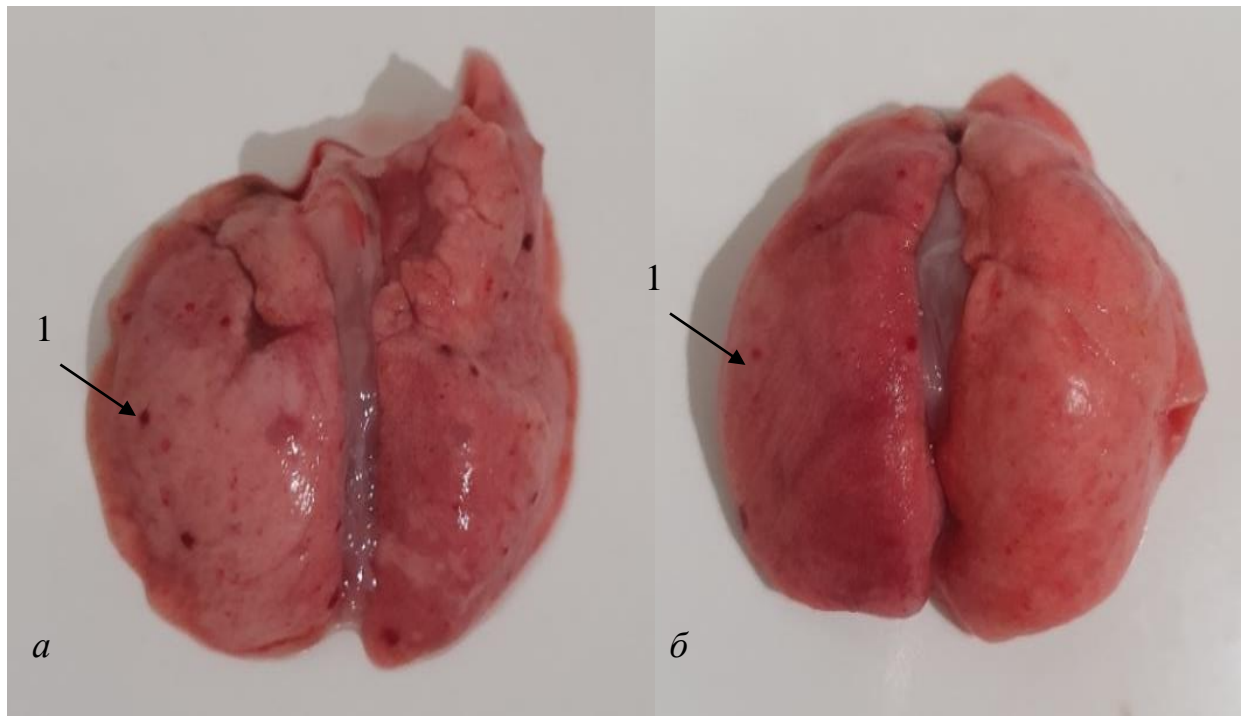


Рис. 3.31. Макроскопічний вигляд легеневої тканини на 14-ту (*a*) та 30-ту добу дослідження в першій дослідній групі: 1 – точкові крововиливи

У подальшому, на 45-ту добу дослідження (рис. 3.32), зафіксовано покращення макроскопічних змін у легеневій тканині дослідних тварин (*a*), які були подібними до легень клінічно здорових тварин і помітно відрізнялися від легень у контрольній групі (*б*). При детальному огляді легень виявлено лише одну петехію, яка локалізувалася в ділянці кореня лівої краніальної частки органа.

У другій дослідній групі на 14-ту добу (рис. 3.33*б*) виявлена помірна кількість точкових крововиливів по всій поверхні легень, які в контрольній групі тварин (*в*).



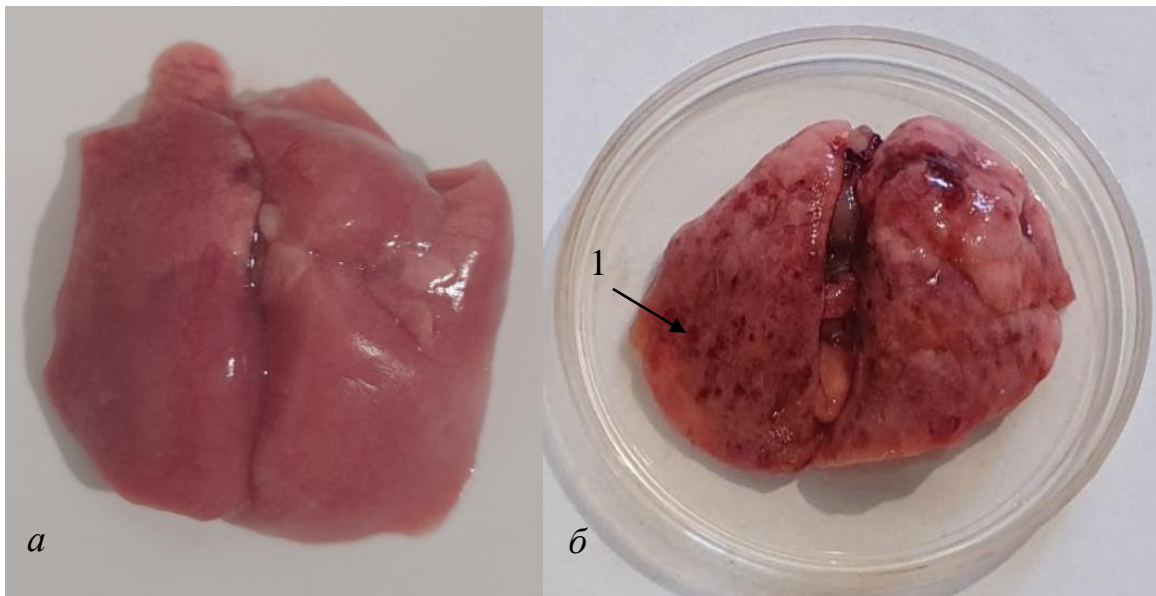


Рис. 3.32. Макроскопічний вигляд легеневої тканини на 45-ту в першій групі (а); контроль (б); 1 – точкові крововиливи

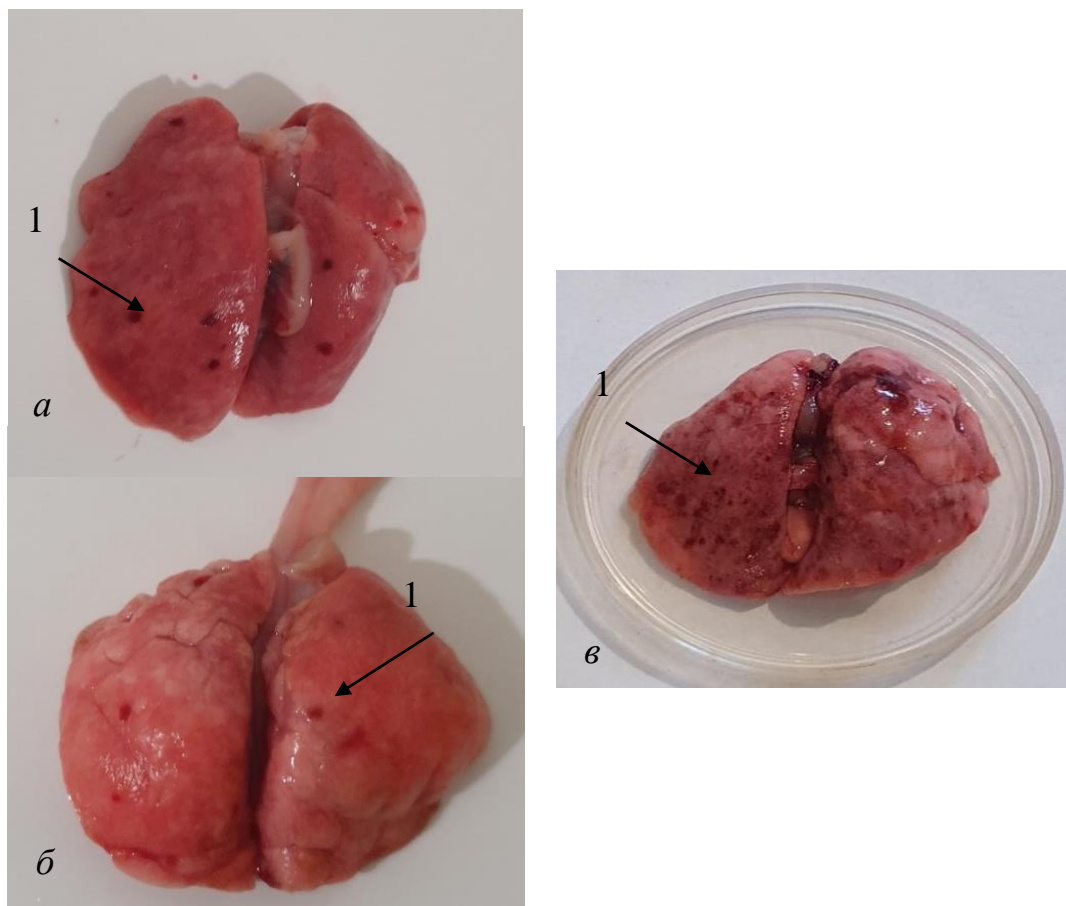


Рис. 3.33. Макроскопічний вигляд легеневої тканини на 7-му (а) та 14-ту добу (б) дослідження у другій дослідній групі: контроль (в); 1 – точкові крововиливи

У подальшому (рис. 3.34) стан легеневої тканини покращився, зникла виражена гіперемія досліджуваного органа, а кількість точкових крововиливів зменшувалася до двох.

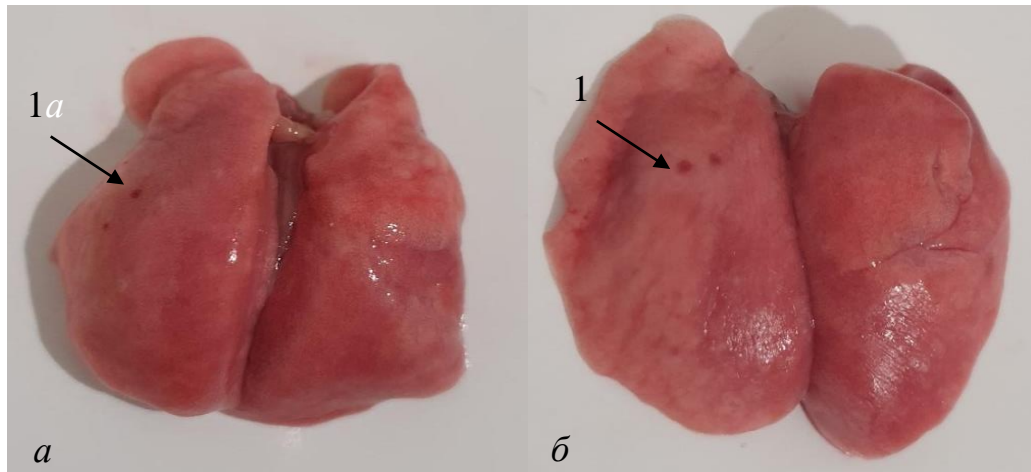


Рис. 3.34. Макроскопічний вигляд легеневої тканини на 30-ту (*a*) та 45-ту добу (*б*) у другій групі: 1 – точкові крововиливи

У третій дослідній групі не спостерігалось позитивних змін у легенях дослідних тварин, а на 7-му добу (рис. 3.35) все ще зберігалася гіперемія легень, поодинокі точкові крововиливи та виявлялися вогнища зменшення інтенсивності їх гіперемії.

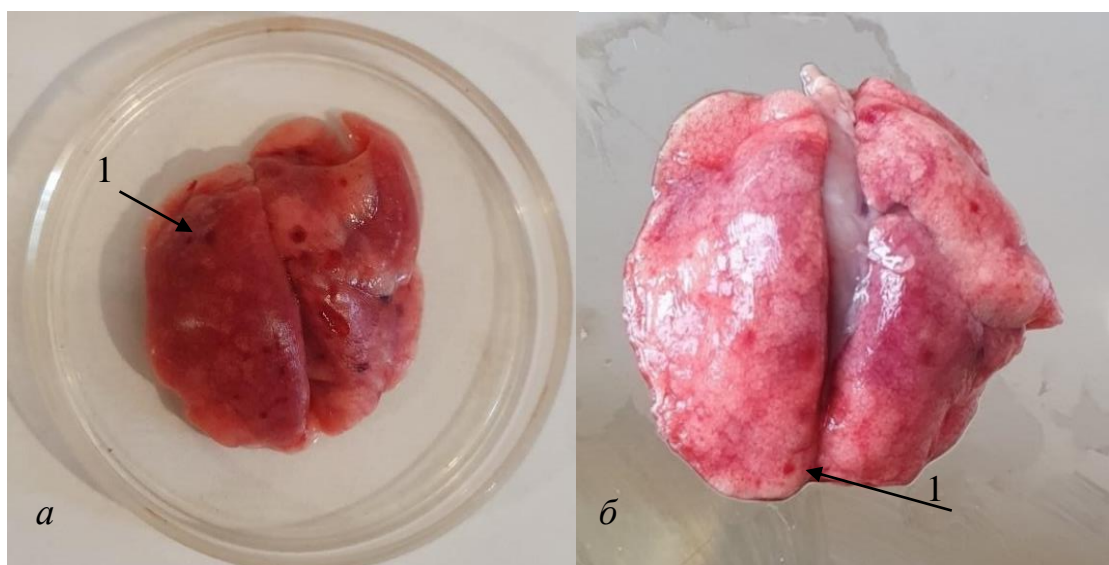


Рис. 3.35. Макроскопічний вигляд легеневої тканини на 7-му (*a*) та 14-ту добу (*б*) дослідження у третій дослідній групі: 1 – точкові крововиливи

За станом на 14-ту добу дослідження (див. рис. 3.35б) гіперемія органа зменшувалася, а крововиливи виявлялися по всій його поверхні. Крім того, в цей період спостерігалися ділянки блідо-рожевого кольору з нечіткими контурами по всій паренхімі легень.

На 30-ту та 45-ту добу дослідження (рис. 3.36) у легенях дослідних тварин третьої групи не виявлено макроскопічних змін у бік покращення, оскільки у легенях була значна кількість крововиливів.

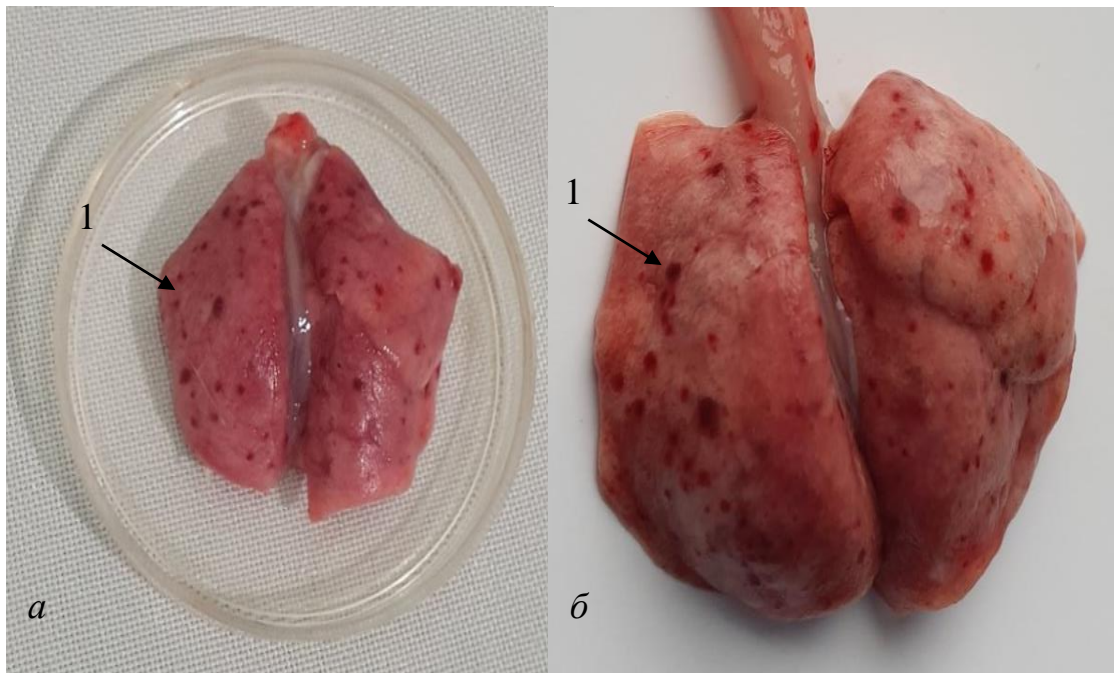


Рис. 3.36. Макроскопічний вигляд легеневої тканини на 30-ту (а) та 45-ту добу (б) дослідження у третій дослідній групі

Оцінюючи масу дослідних тварин після застосування призначеної терапії, спостерігали помітне збільшення маси тіла щурів (табл. 3.30).

Таблиця 3.30

**Динаміка маси тіла дослідних тварин, г,  $M \pm m$ , n = 5**

Група	Доба досліді			
	7-ма	14-та	30-та	45-та
I	272,4 ± 8,7	282,8 ± 7,8*	286,6 ± 9,9*	293,2 ± 8,7*
II	265,6 ± 6,2	279,2 ± 6,1*	294,2 ± 12,6*	309,6 ± 15,2*
III	260,2 ± 2,4	257,6 ± 4,8	256,8 ± 4,4	236,2 ± 4,9
IV	274,2 ± 4,6	252,2 ± 9,6	259,6 ± 6,9	264,4 ± 7,5

Примітка: \*  $p \leq 0,05$  порівняно з контрольною групою.

У першій дослідній групі на 45-ту добу дослідження середня маса тіла тварин становила  $293,2 \pm 8,7$  г, що на 9,8 % ( $p \leq 0,05$ ) більше, ніж на контролі; другій – відповідно  $309,6 \pm 15,2$  г, або на 14,6 % ( $p \leq 0,05$ ) більше. Натомість поступове зниження маси тіла дослідних щурів відбувалося у третій дослідній групі, а саме на 45-ту добу на 10,6 % порівняно з контролем до  $232,6 \pm 4,9$  г.

У процесі оцінки маси легень (табл. 3.31) простежується тенденція до її збільшення порівняно з контрольною групою тварин. Так, у першій групі на 45-ту добу досліду маса легень становила  $4,2 \pm 0,20$  г, що на 38 % ( $p \leq 0,01$ ) більше, ніж на контрольні; другій –  $4,2 \pm 0,2$  г ( $p \leq 0,01$ ); третій –  $3,4 \pm 0,3$  г (зросла на 23,5 %).

Таблиця 3.31

### Динаміка маси легень у щурів протягом дослідження, г, $M \pm m$ , $n = 5$

Група	Доба досліду			
	7-ма	14-та	30-та	45-та
I	$3,2 \pm 0,2$	$3,4 \pm 0,3$	$4 \pm 0,2^{**}$	$4,2 \pm 0,2^{**}$
II	$3 \pm 0$	$3,4 \pm 0,3$	$4,2 \pm 0,2^{**}$	$4,2 \pm 0,2^{**}$
III	$3,6 \pm 0,3$	$3,4 \pm 0,3$	$3,4 \pm 0,3$	$3,4 \pm 0,3$
IV	$3,4 \pm 0,3$	$2,8 \pm 0,2$	$2,6 \pm 0,3$	$2,6 \pm 0,30$

Примітка: \*\*  $p \leq 0,01$  порівняно з контрольною групою.

Наводимо результати розрахунків співвідношення ваги легеневої тканини до живої маси дослідних тварин (табл. 3.32).

Таблиця 3.32

### Співвідношення ваги легень до ваги тварини, %, $M \pm m$ , $n = 5$

Група	Доба досліду			
	7-ма	14-та	30-та	45-та
I	$1,18 \pm 0,09$	$1,21 \pm 0,13$	$1,4 \pm 0,11^*$	$1,44 \pm 0,09^*$
II	$1,13 \pm 0,03$	$1,22 \pm 0,09$	$1,43 \pm 0,09^*$	$1,36 \pm 0,04^*$
III	$1,39 \pm 0,12$	$1,33 \pm 0,14$	$1,32 \pm 0,11$	$1,33 \pm 0,12$
IV	$1,24 \pm 0,11$	$1,12 \pm 0,1$	$1,01 \pm 0,13$	$1,01 \pm 0,13$

Примітка: \*  $p \leq 0,05$  порівняно з контрольною групою.

У першій групі воно становило  $1,44 \pm 0,09$  %, що на 29,8 % ( $p \leq 0,05$ ) більше порівняно з контролем; другій –  $1,36 \pm 0,04$  % і 25,7 % ( $p \leq 0,05$ ); третій –  $1,33 \pm 0,12$  % і 24 % відповідно.



### 3.2.5. Мікроскопічні зміни в легеневій тканині

Виконуючи гістологічні дослідження легень щурів за введення СК кісткового мозку з'ясовано, що в першій дослідній групі вже на 7-му добу їх мікроскопічна будова була більш наближена до легень клінічно здорових щурів порівняно з такою за медикаментозного методу лікування та внутрішньовенного введення.

У цей строк спостережень у результаті введення СК кісткового мозку у плевральну порожнину в легенях щурів виявлено лише невеликі вогнища фіброзно зміненої тканини. На багатьох ділянках відбувалося відновлення альвеолярної будови паренхіми легень та утворення нових альвеол, які ще мали невеликі розміри. При цьому в більшості випадків стінки альвеол були потовщеними (рис. 3.37).

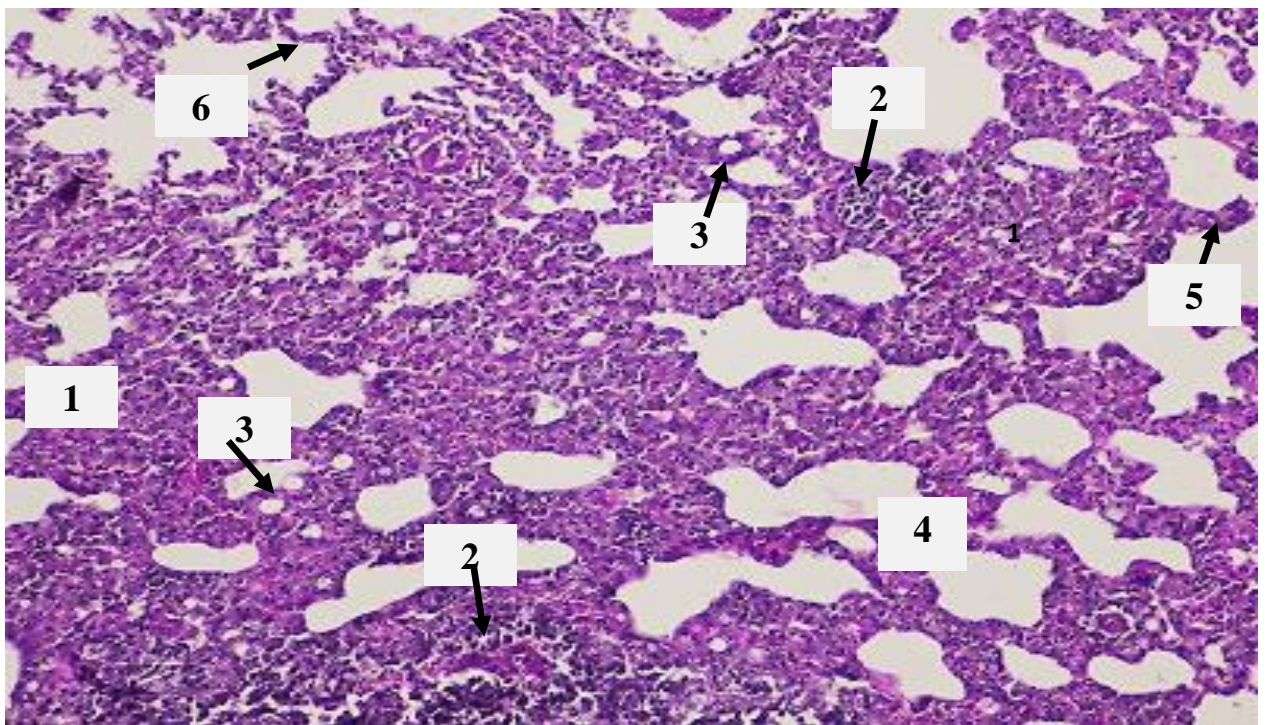


Рис. 3.37. Легені дослідного щура на 7-му добу дослідження в першій дослідній групі: 1 – невелика ділянка фіброзно зміненої тканини; 2 – скупчення фіброцитів; 3 – новоутворені альвеоли маленького розміру; 4 – ділянка з виразною альвеолярною будовою паренхіми; 5 – потовщена стінка альвеоли; 6 – стінка альвеоли нормальної товщини. Гематоксилін Караці та еозин,  $\times 100$

Разом з тим на 7-му добу в першій дослідній групі у вогнищах фіброзно зміненої паренхіми легень і потовщених стінках альвеол виявлено досить великі скупчення фіброцитів (рис. 3.38).

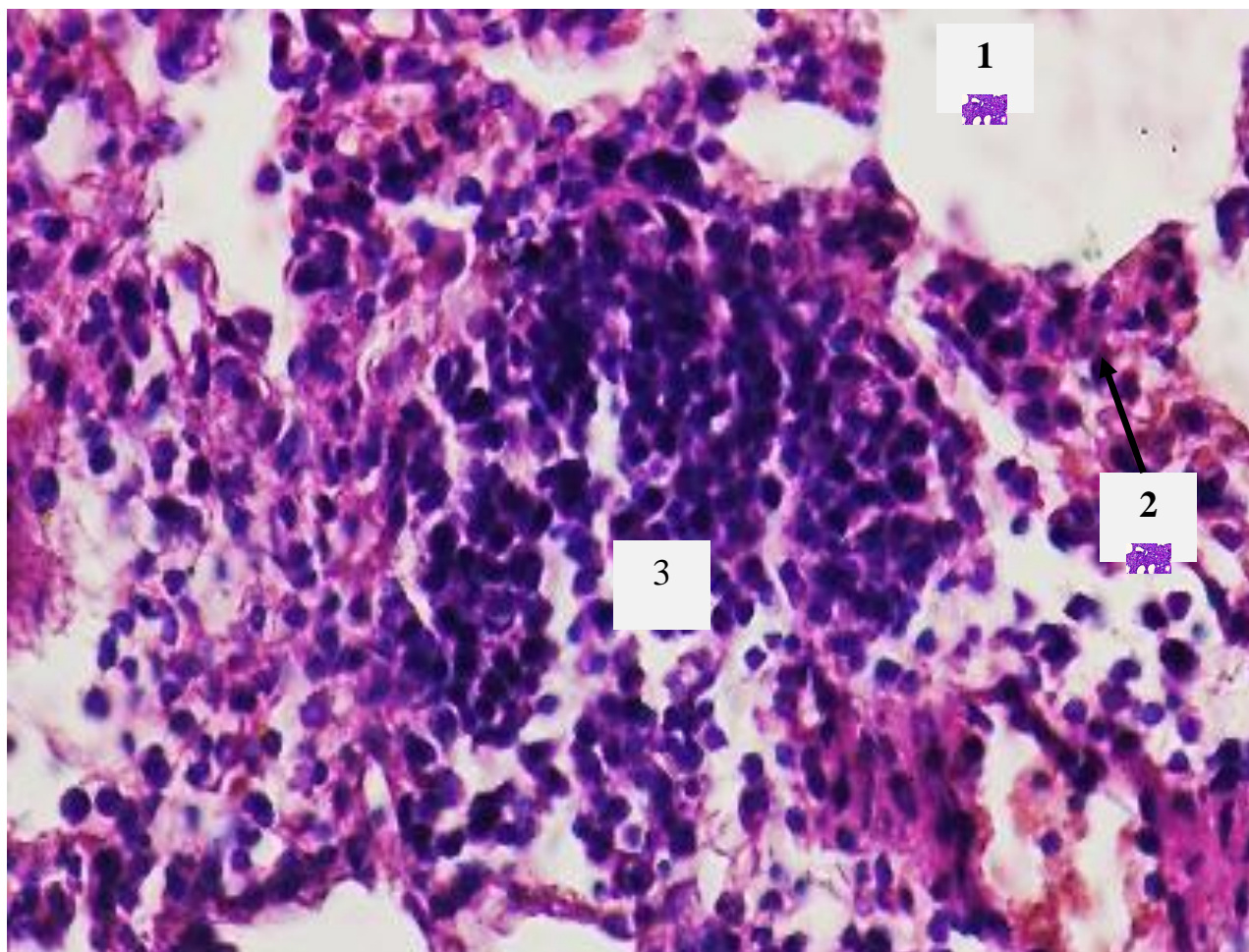


Рис. 3.38. Легені щура на 7-му добу дослідження в першій дослідній групі: 1 – просвіт альвеоли; 2 – потовщена стінка альвеоли; 3 – скупчення фіброцитів.

Гематоксилін Караці та еозин,  $\times 400$

При цьому у фіброзних вогнищах спостерігалось значно менше пучків колагенових волокон (рис. 3.39) порівняно з аналогічним строком спостережень за другою дослідною групою (рис. 3.46).

Таким чином у першій групі алогенні СК кісткового мозку швидше потрапляли в легені й раніше ініціювали процеси відновлення легеневої тканини.



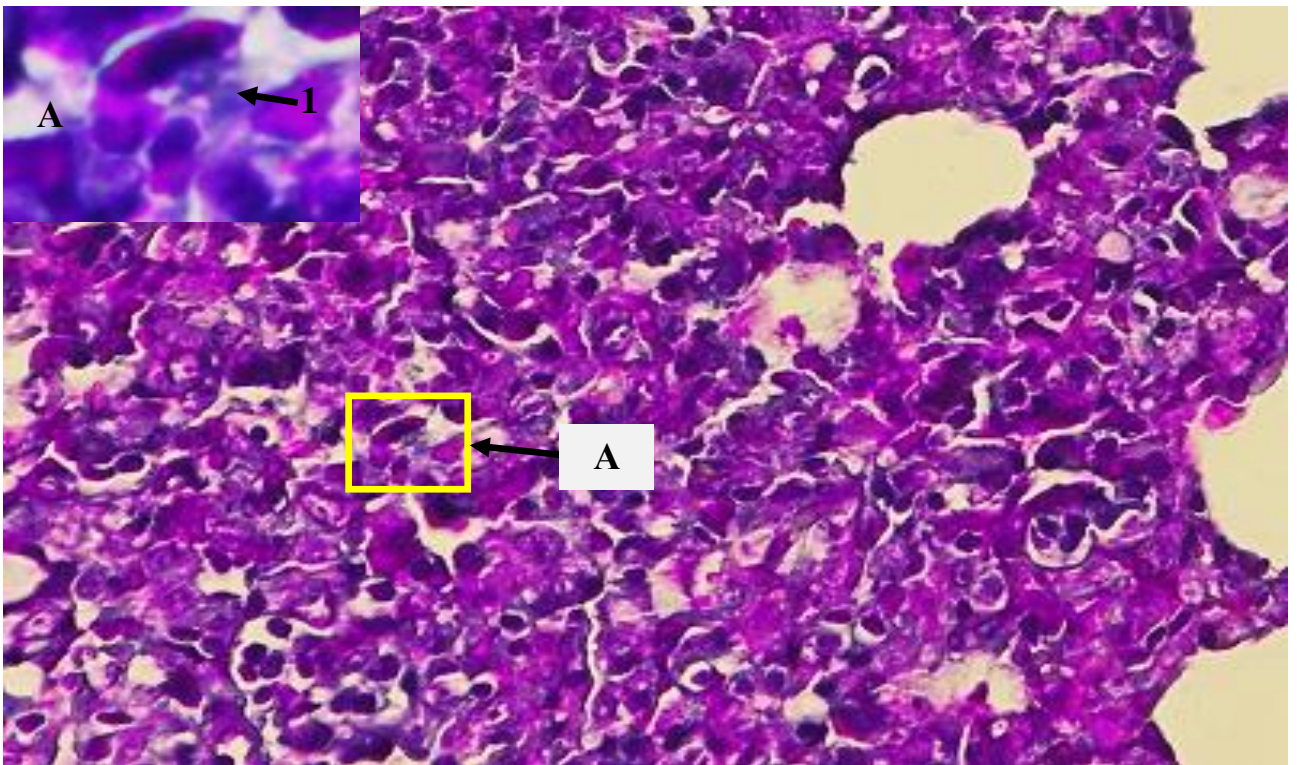


Рис. 3.39. Легені щура на 7-му добу дослідження в першій дослідній групі: А – збільшений фрагмент вогнища фіброзних змін; 1 – пучки колагенових волокон. Фарбування за Массоном,  $\times 400$

Також слід зазначити, що в першій дослідній групі в легенях щурів активувалися клітини системи мононуклеарних фагоцитів. При цьому моноцити і макрофаги вже в цей строк спостережень фагоцитували зерна і гранули гемосидерину та пучки колагенових волокон (рис. 3.40). У подальшому гемосидерин у легенях щурів за цього способу введення алогенних СК кісткового мозку не спостерігався, що свідчить про повне очищення від нього тканин органа.

На 14-ту добу мікроскопічна будова легень у першій дослідній групі була більш наближена до такої у клінічно здорових тварин (рис. 3.9) порівняно з третьою (рис. 3.57) і другою (рис. 3.49) групами. Лише місцями виявлялися поодинокі мікросередки фіброзних змін, а в них – фіброцити (рис. 3.41). Навколо кровоносних судин також фіксувалися великі скупчення фібробластоподібних клітин. Більше як 90 % паренхіми легень представлено альвеолами, проте їх стінки залишалися дещо потовщеними.



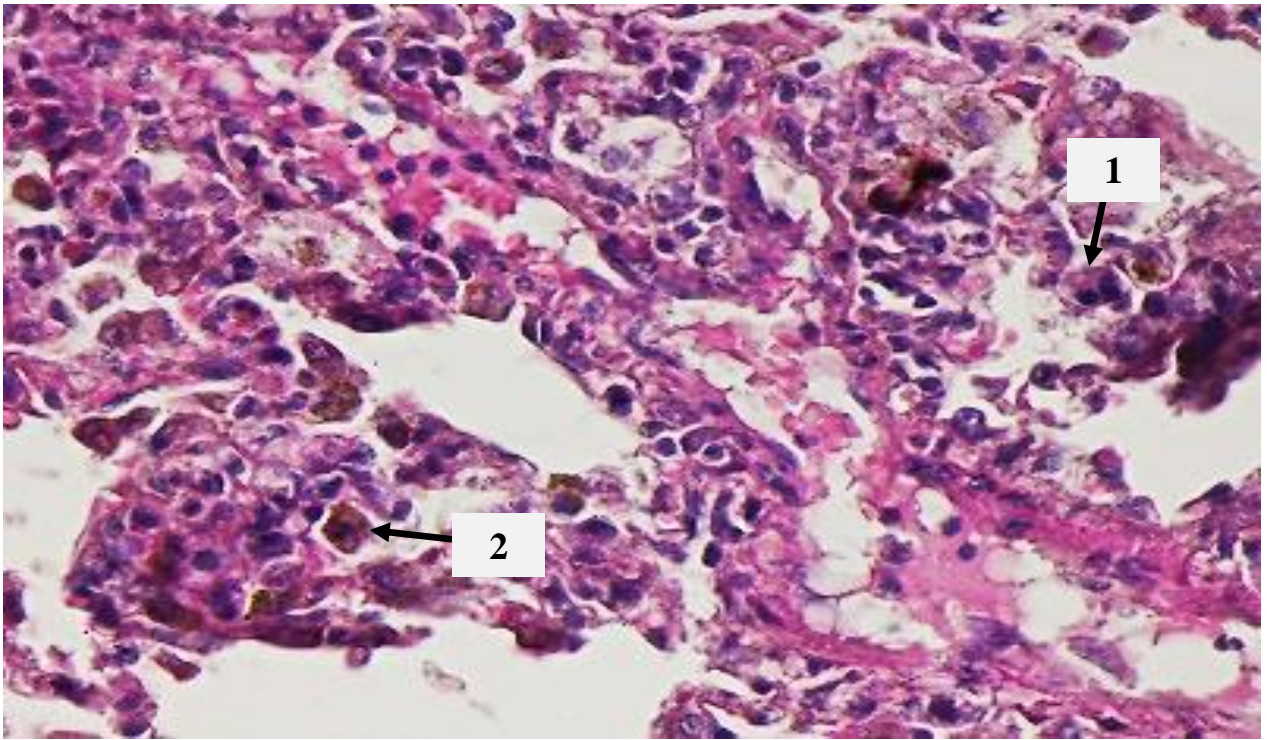


Рис. 3.40. Легені щура на 7-му добу дослідження в першій дослідній групі: 1 – макрофаг, що фагоцитує пучки колагенових волокон; 2 – макрофаг, який фагоцитував зерна гемосидерину. Гематоксилін Караці та еозин,  $\times 400$

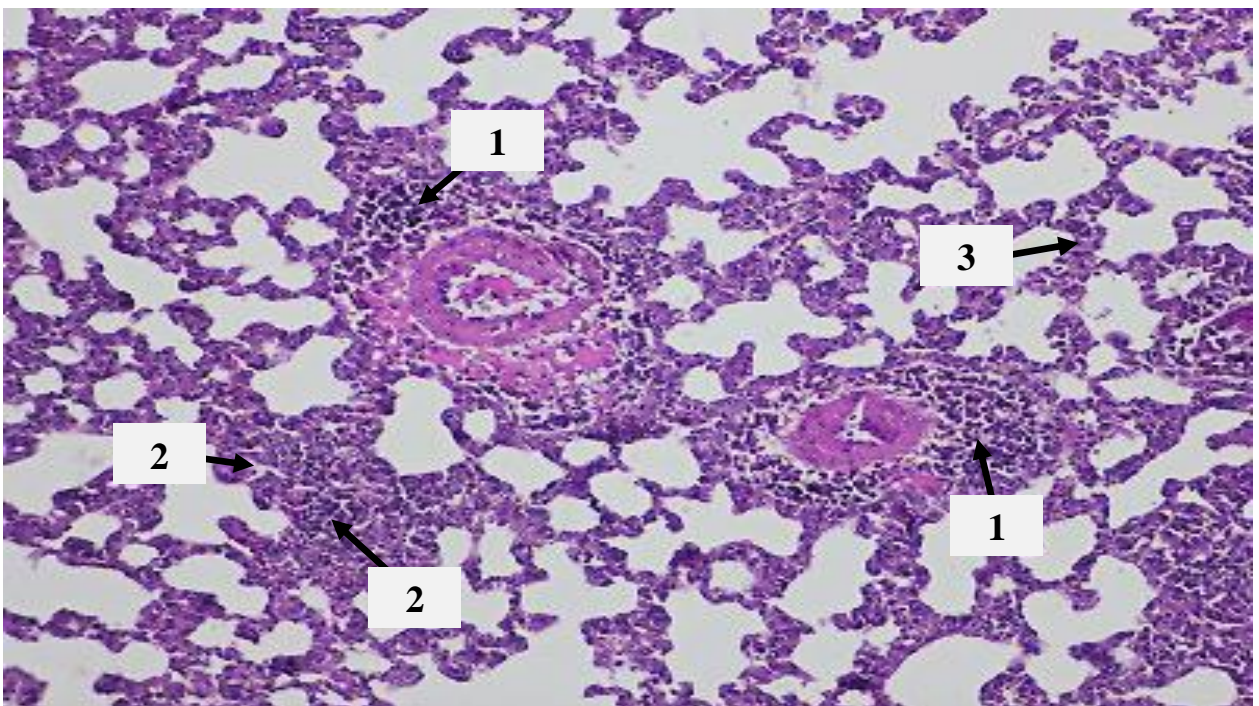


Рис. 3.41. Легені щура на 14-ту добу дослідження в першій дослідній групі: 1 – велика кількість фіброцитів навколо кровоносних судин; 2 – мікроосередок фіброзних змін; 3 – дещо потовщена стінка альвеоли. Гематоксилін Караці та еозин,  $\times 100$



Такі зміни свідчать про значну інтенсифікацію процесів відновлення структури легень у першій групі у цей строк спостережень.

На 30-ту добу дослідження у першій групі при проведенні гістологічних досліджень легені щурів вже майже не відрізнялися від клінічно здорових тварин (рис. 3.9), за винятком незначного потовщення стінок альвеол (рис. 3.42).

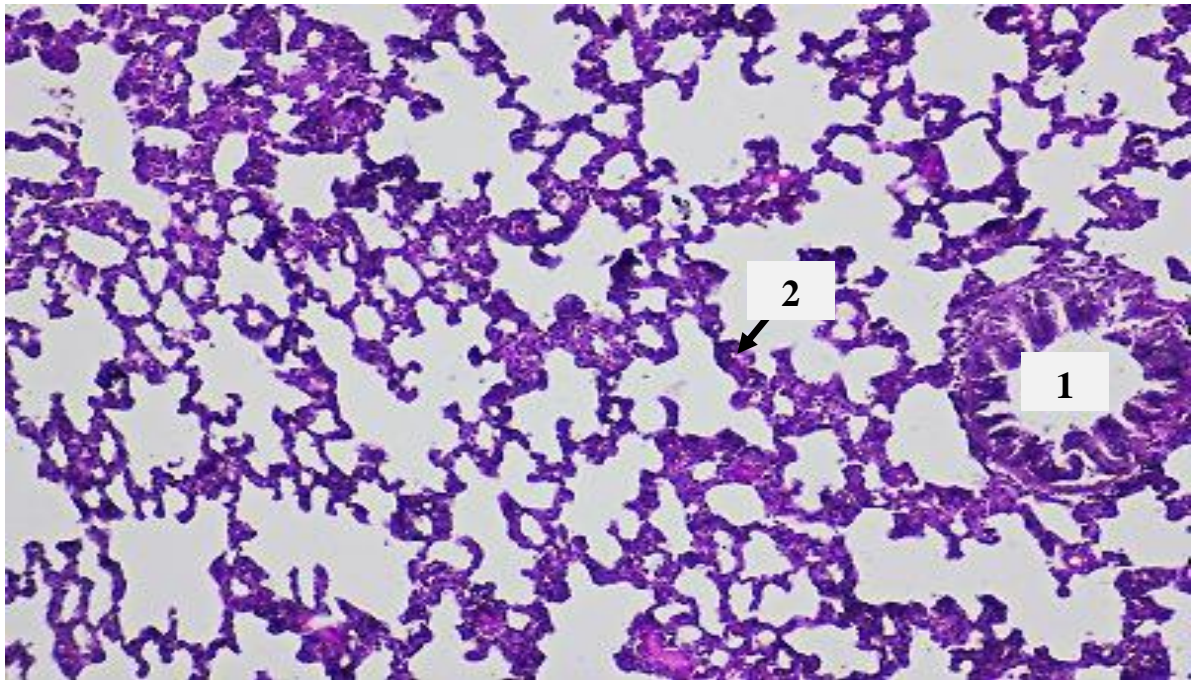


Рис. 3.42. Легені щура на 30-ту добу дослідження в першій дослідній групі: 1 – не змінений бронх; 2 – дещо потовщена стінка альвеоли. Гематоксилін Караці та еозин,  $\times 100$

Останнє спричинене наявністю в них ще великої кількості фібробластоподібних клітин, але в таких альвеолярних стінках виявлялися типові для них кровоносні капіляри (рис. 3.43), тобто відбулося повне відновлення функції легень.

На 45-ту добу дослідження мікроскопічна будова легень щурів першої групи (рис. 3.44) була такою, як у клінічно здорових тварин (рис. 3.10). Пучки колагенових волокон у стінках альвеол не виявлені (рис. 3.45). Такі зміни свідчать про цілковите відновлення структури легень та повне розсмоктування сполучної тканини, що утворилась внаслідок фіброзних змін.

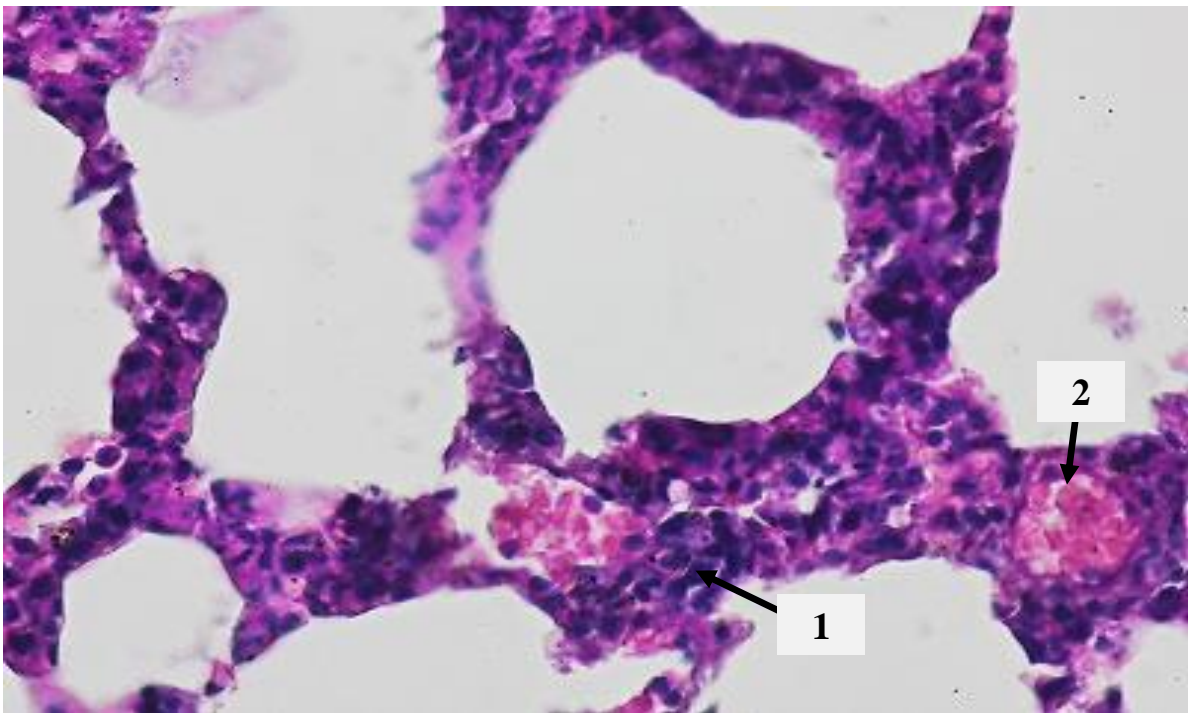


Рис. 3.43. Легені щура на 30-ту добу дослідження в першій дослідній групі: 1 – фібробластоподібні клітини; 2 – кровоносний капіляр. Гематоксилін Караці та еозин,  $\times 400$

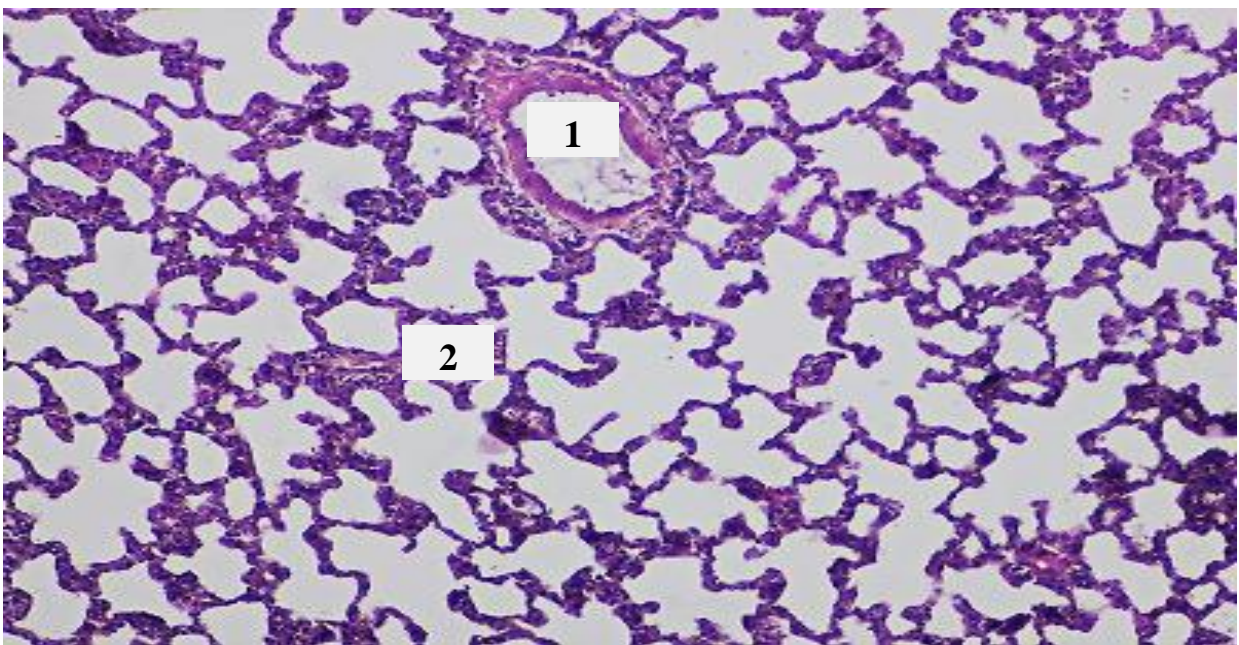


Рис. 3.44. Легені щура на 45-ту добу дослідження в першій дослідній групі: 1 – кровоносна судина; 2 – незмінені альвеоли. Гематоксилін Караці та еозин,  $\times 100$



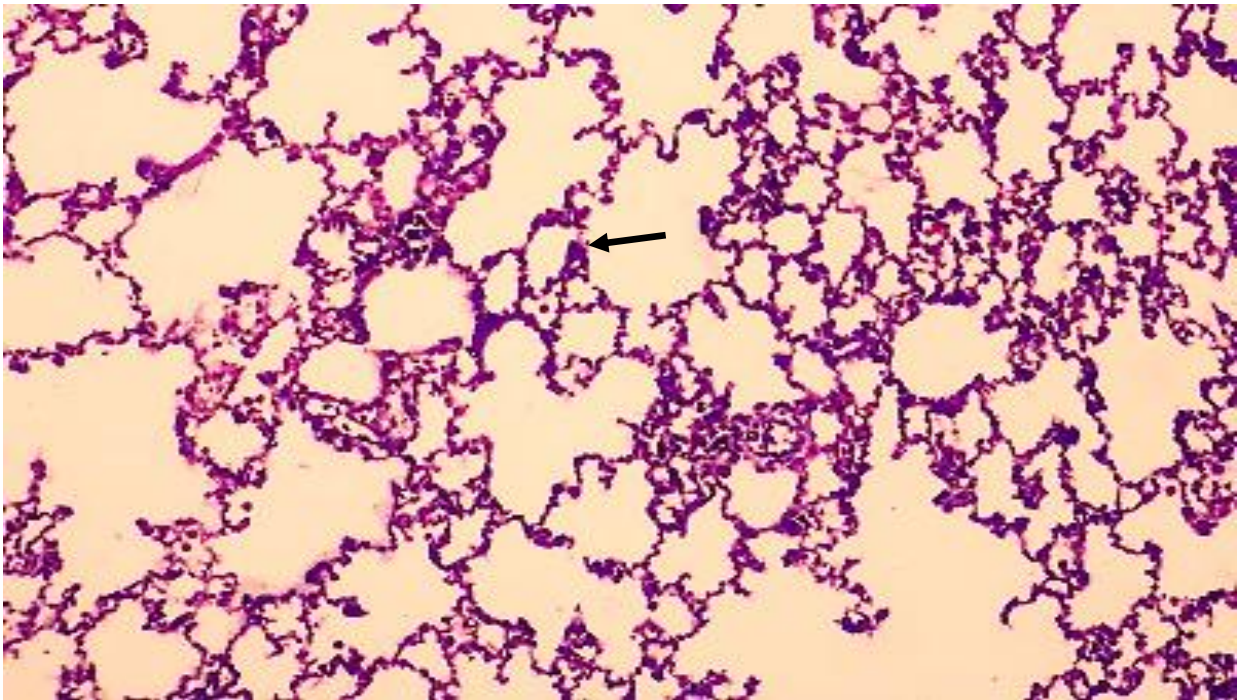


Рис. 3.45. Легені щура на 45-ту добу дослідження в першій дослідній групі (стрілкою вказано на стінки альвеол, що не містять пучків колагенових волокон). Метод Массона,  $\times 100$

У процесі гістологічних досліджень легень щурів другої групи з'ясовано, що на 7-му добу їх мікроскопічна будова була подібна до третьої дослідної групи. Більша частина легень все ще перебувала в стані фіброзних змін, проте на багатьох ділянках у паренхімі органа в цей час спостережень вже виявляли новоутворені альвеоли маленьких розмірів, що означало часткове відновлення альвеолярної будови паренхіми органа (рис. 3.46).

Новоутворені альвеоли мали різну товщину стінок, здебільшого суттєво перевищувала товщину стінок альвеол клінічно здорових щурів (рис. 3.9, 3.10). Але слід зазначити, що порівняно з третьою дослідною групою кількість і розміри осередків відновлення мікроскопічної будови паренхіми легень у другій групі були помітно більшими.

Крім того, у другій групі вже на 7-му добу відбулося значне зменшення кількості пучків колагенових волокон у фіброзно зміненій паренхімі легень (рис. 3.47) порівняно як із 45-ю добою формування блеоміцин-індукованого легеневого фіброзу (рис. 3.17), так і третьою групою, оскільки чисельність

пучків колагенових волокон і щільність їх розташування були навіть дещо меншими, ніж у фіброзно змінених ділянках легень, які все ще виявлялися на 45-ту добу в третій групі (рис. 3.60).

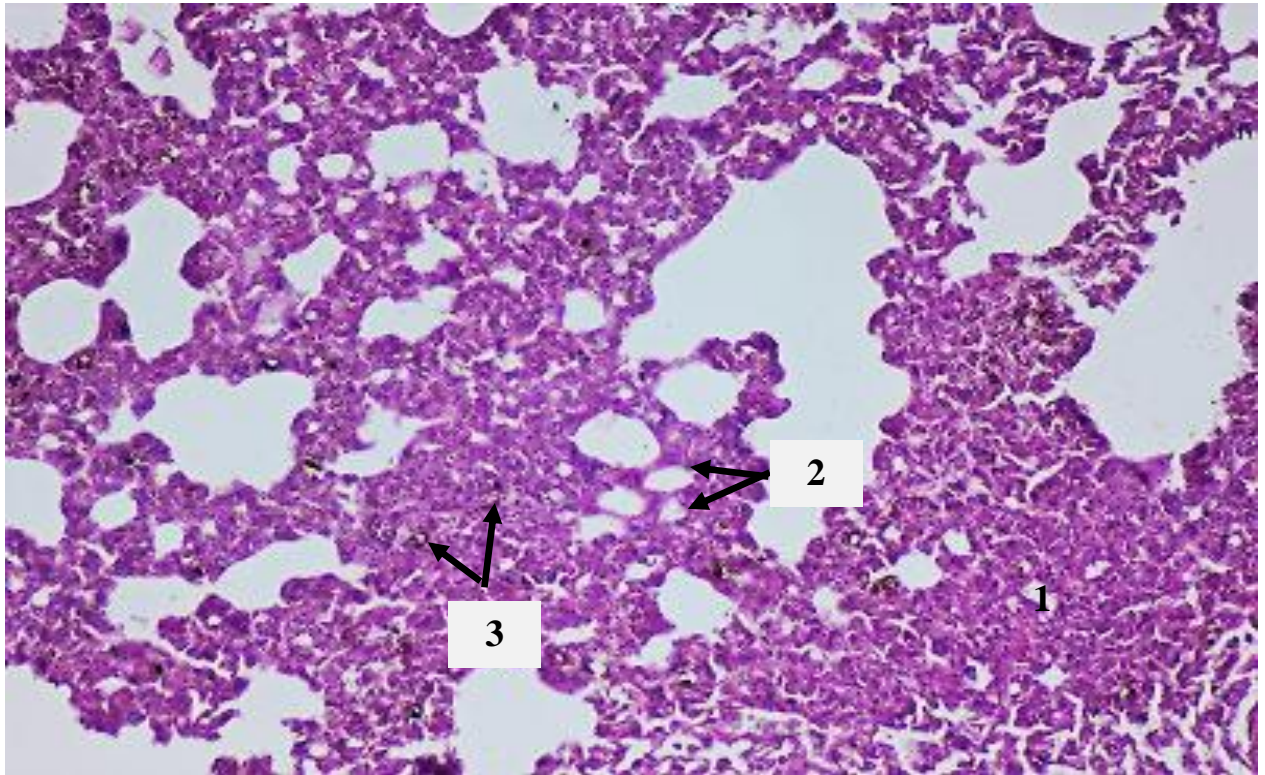


Рис. 3.46. Легені щура на 7-му добу дослідження в другій дослідній групі: 1 – велике поле фіброзно зміненої тканини легень; 2 – новоутворені альвеоли маленького розміру; 3 – відкладення гемосидерину. Гематоксилін Караці та еозин,  $\times 100$

У зміненій паренхімі легень другої дослідної групи на 14-ту добу спостерігалась значна кількість досить великих осередків скупчення фіброцитів, що локалізувались у великих вогнищах фіброзно зміненої паренхіми органа (рис. 3.48, 3.49), так і невеликі скупчення фіброцитів у ділянках з високим ступенем відновлення структури органа (рис. 3.50). В останньому випадку поряд з фіброцитами виявлено клітини, які характеризувались переважанням у ядрах функціонально активного еухроматину та більшим об'ємом цитоплазми.



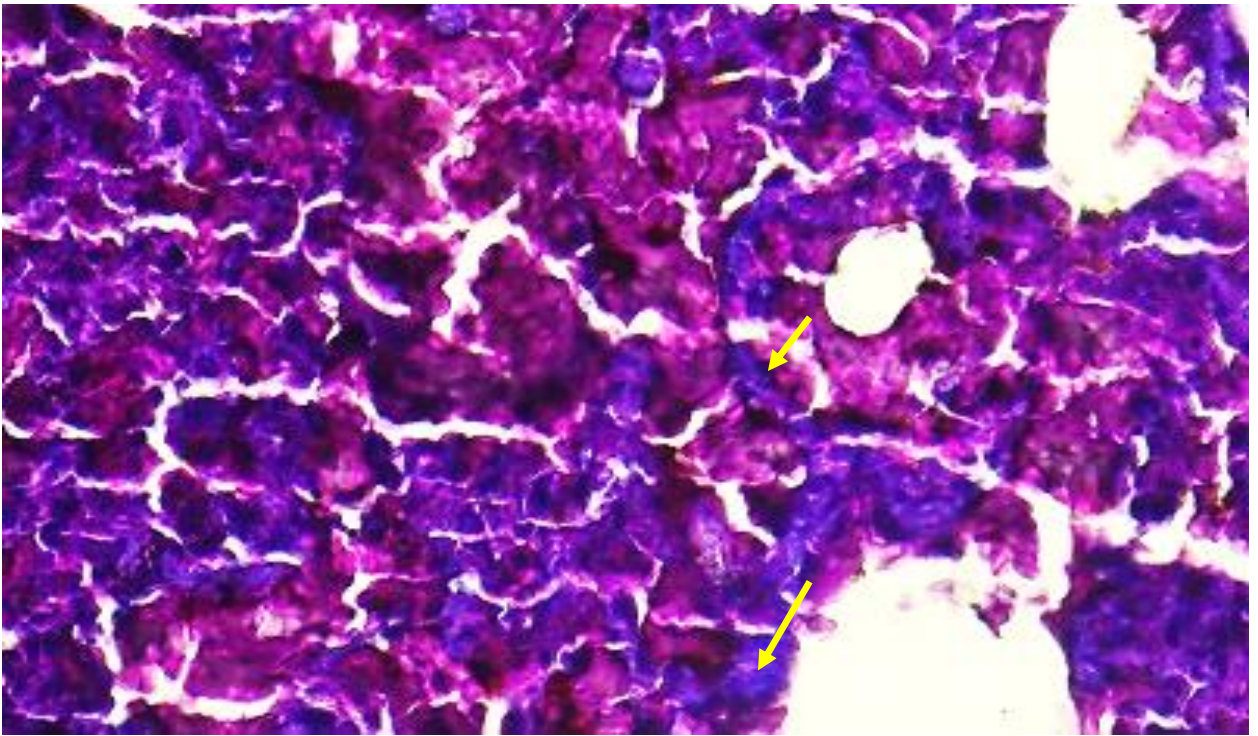


Рис. 3.47. Легені щура на 7-му добу дослідження в другій дослідній групі (стрілками вказано на пучки колагенових волокон). Фарбування за Массоном,  $\times 400$

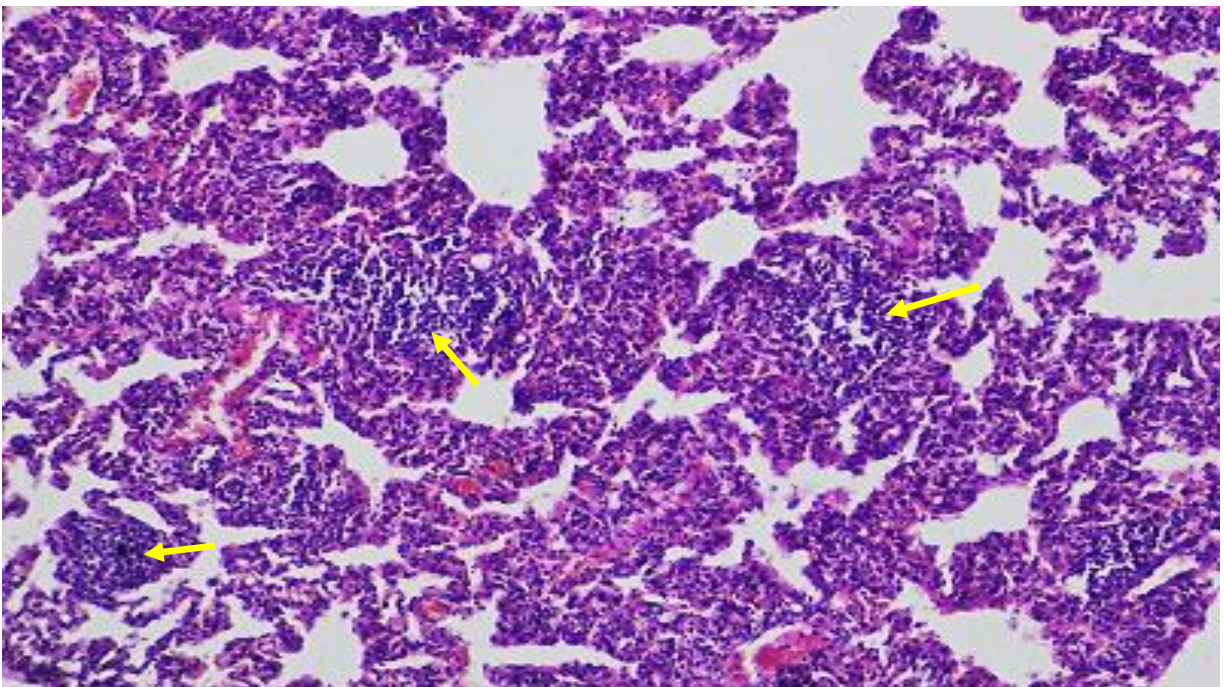


Рис. 3.48. Легені щура на 14-ту добу дослідження в другій дослідній групі (стрілками вказано на великі осередки скупчення фіброцитів). Гематоксилін Караці та еозин,  $\times 100$



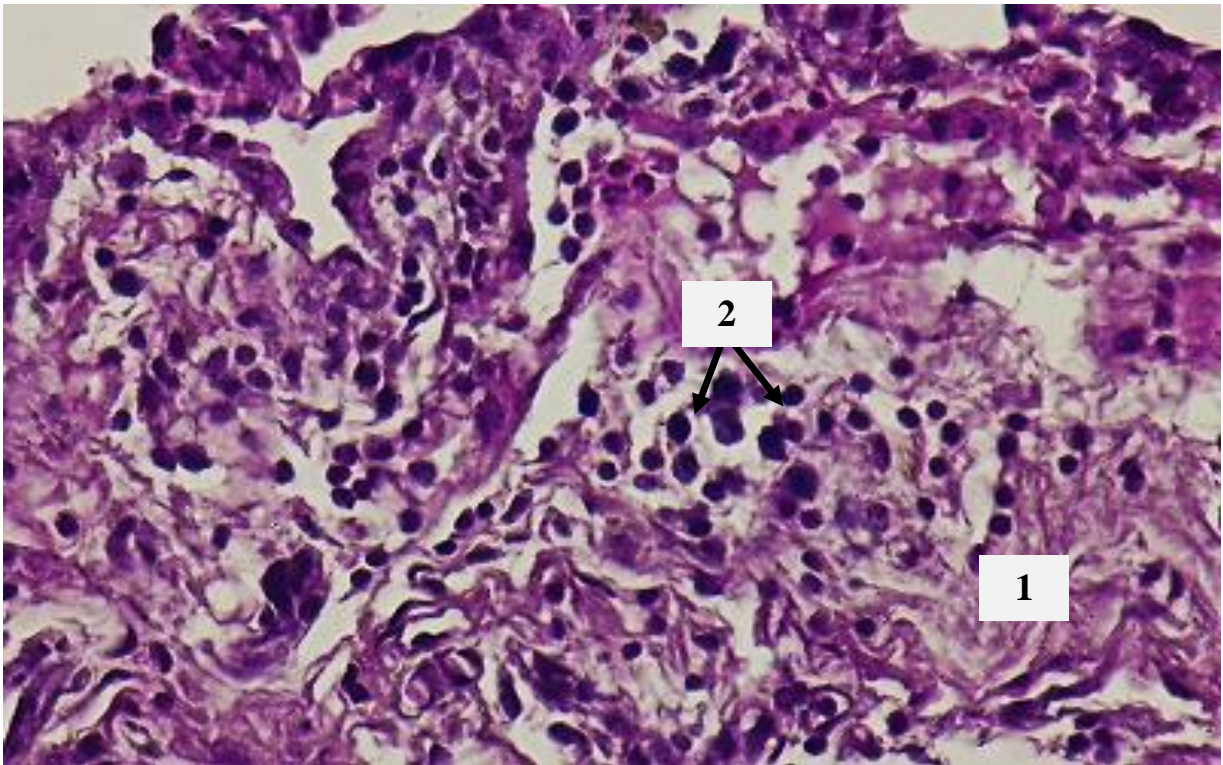


Рис. 3.49. Легені щура на 14-ту добу дослідження в другій дослідній групі: 1 – пучки колагенових волокон; 2 – фіброцити. Гематоксилін Караці та еозин,  $\times 400$

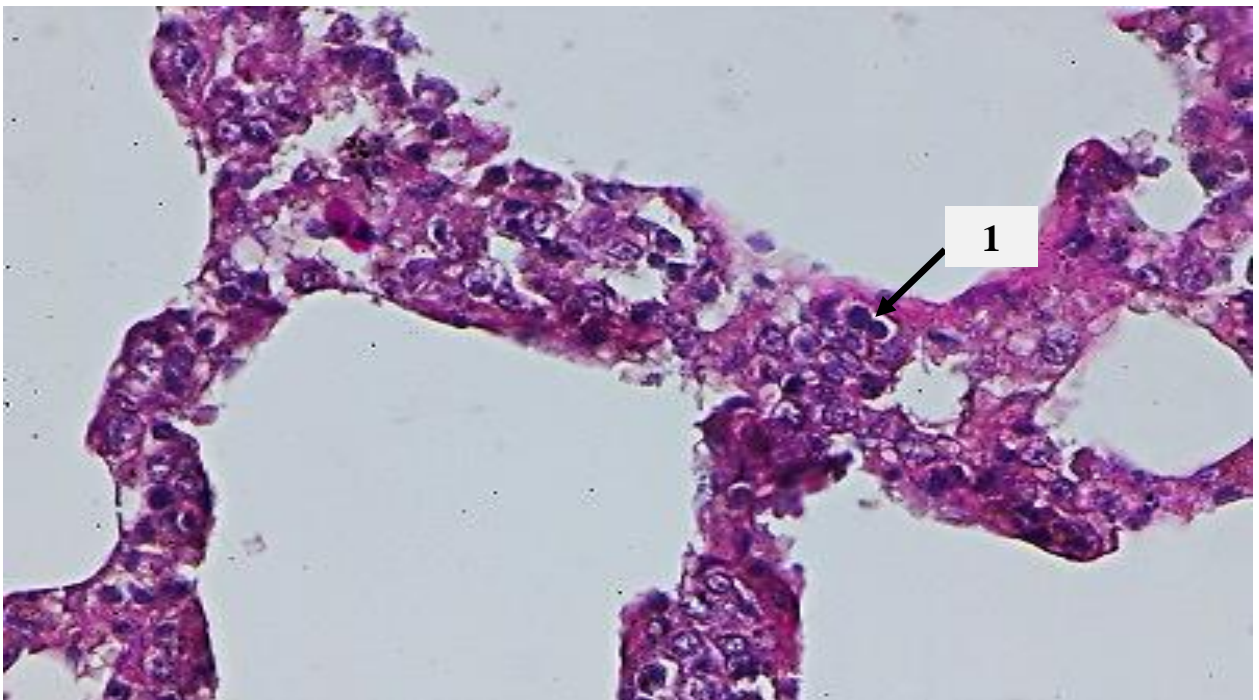


Рис. 3.50. Легені щура на 14-ту добу дослідження в другій дослідній групі: 1 – фібробластоподібні клітини. Гематоксилін Караці та еозин,  $\times 400$

Крім того, на 14-ту добу в легенях щурів другої дослідної групи відбувалася суттєва активація клітин системи мононуклеарних фагоцитів. Вона проявлялася двома типами змін. По-перше, у ділянках помітного відновлення структури паренхіми легень виявлено велику кількість моноцитів і макрофагів (рис. 3.51). У таких ділянках не було пучків колагенових волокон і фіброцитів та спостерігалися процеси новоутворення стінок альвеол, які формували ще недиференційовані клітини, походження яких на підставі виконаних нами досліджень встановити неможливо.

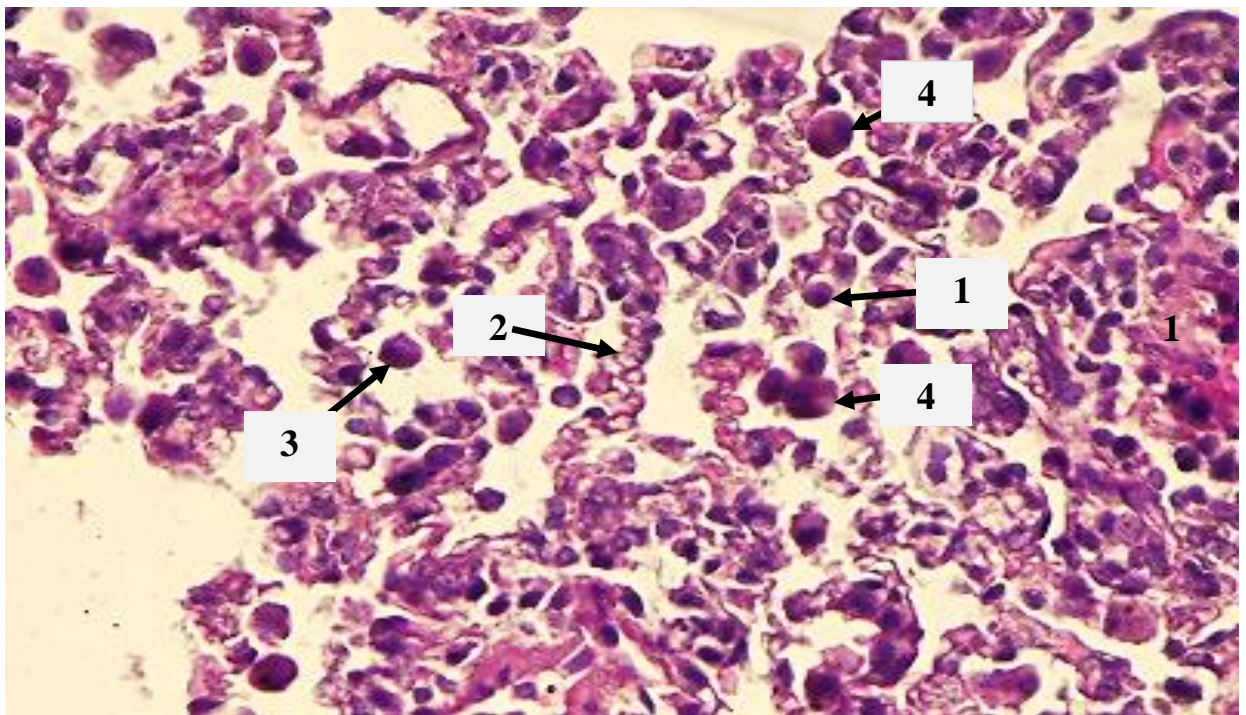


Рис. 3.51. Легені щура на 14-ту добу дослідження в другій дослідній групі: 1 – пучки колагенових волокон; 2 – утворення стінки альвеоли; 3 – моноцит; 4 – макрофаг. Гематоксилін Караці та еозин,  $\times 400$

По-друге, у ділянках легень, де ще виявлялися фіброзні зміни, також було скупчення макрофагів, у цитоплазмі яких містилася велика кількість гранул і зерен гемосидерину (рис. 3.52). Такі зміни свідчать про суттєву активацію процесів очищення паренхіми легень.

Слід зазначити, що на підставі виконаних нами гістологічних досліджень неможливо встановити, чи була така активація клітин системи мононуклеарних



фагоцитів зумовлена диференціацією в них введених піддослідним тваринам СК кісткового мозку, чи спричинена сигналами СК.

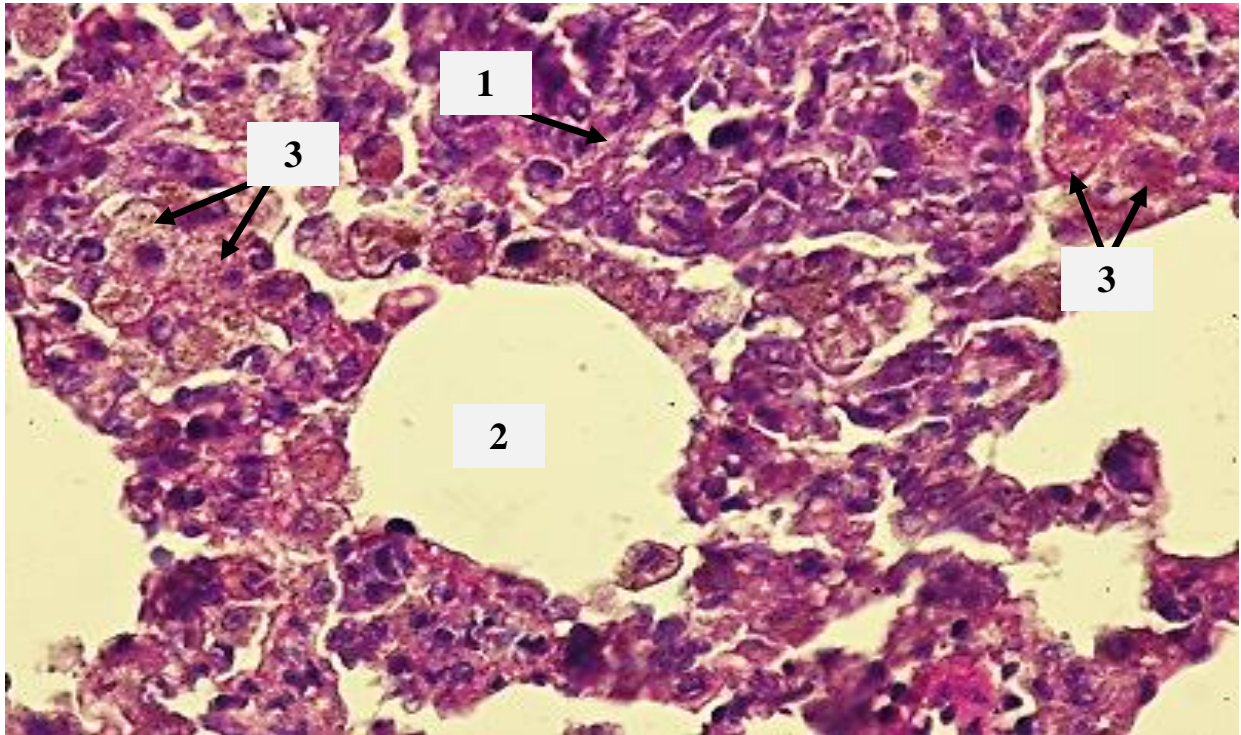


Рис. 3.52. Легені щура на 14-ту добу дослідження в другій дослідній групі: 1 – пучки колагенових волокон; 2 – просвіт альвеоли; 3 – макрофаги з гранулами гемосидерину в цитоплазмі. Гематоксилін Караці та еозин,  $\times 400$

На 30-ту добу дослідження у другій групі мікроскопічна будова легень щурів значно відрізнялася (рис. 3.53) від такої будови у щурів за медикаментозного лікування і неблизька до мікроскопічної будови легень клінічно здорових тварин (рис. 3.9). Проте стінки альвеол мали ще досить різну товщину, а власне альвеоли – різний розмір.

Мікроскопічна будова легень щурів цієї групи на 45-ту добу дослідження ще більше відрізнялася від легень щурів у зазначений строк спостережень за медикаментозного лікування (рис. 3.54) і була вже майже така, як у клінічно здорових тварин (рис. 3.10). Проте альвеоли ще були також різні за розмірами, а в їх стінках, які не були потовщені, ще виявлялись поодинокі незначні мікроогнища пучків колагенових волокон (рис. 3.55).



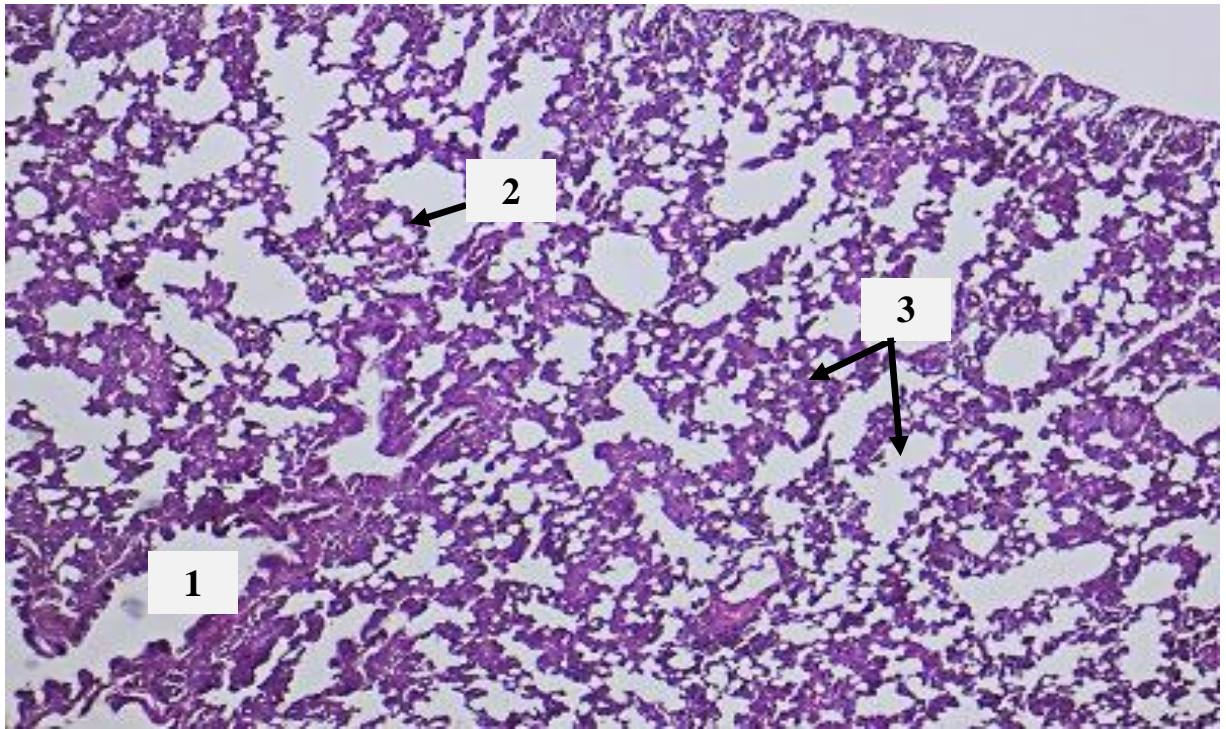


Рис. 3.53. Легені щура на 30-ту добу дослідження в другій дослідній групі: 1 – бронх; 2 – стінка альвеоли; 3 – альвеоли різних розмірів. Гематоксилін Караці та еозин,  $\times 50$

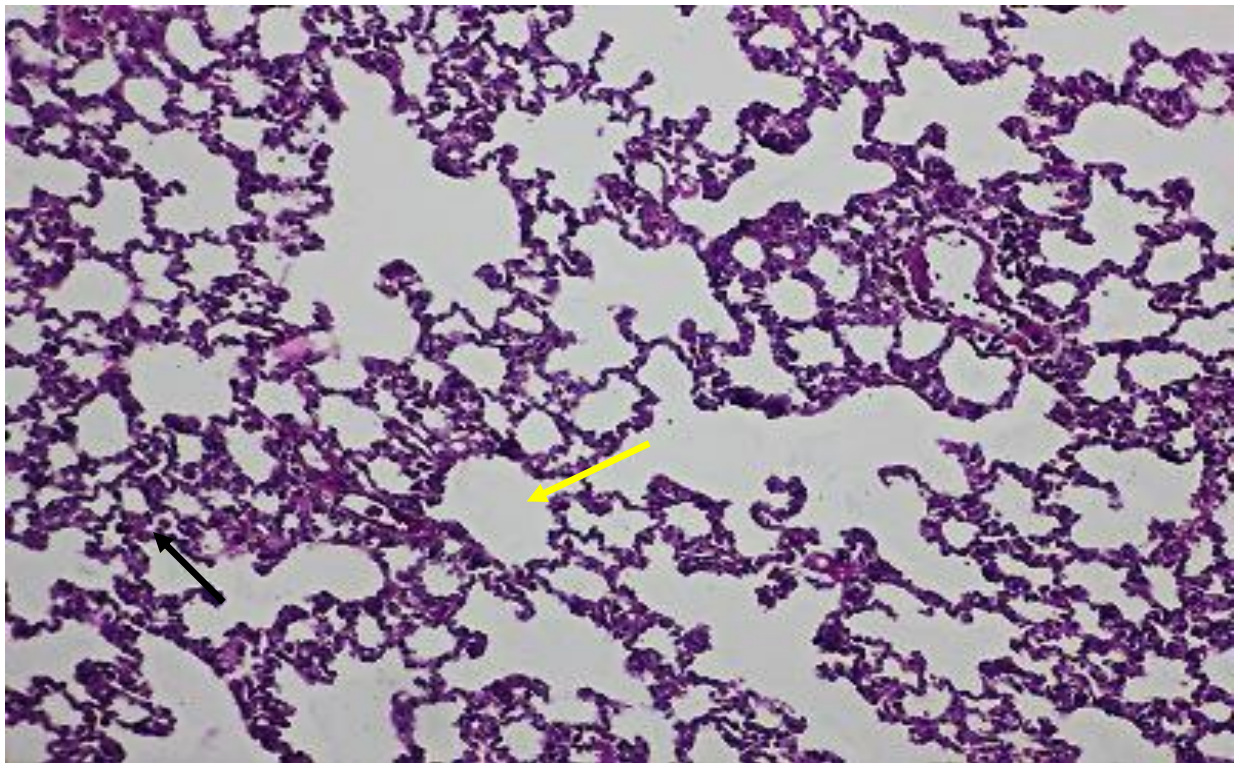


Рис. 3.54. Легені щура на 45-ту добу в другій групі: альвеоли різних розмірів (показано стрілками). Гематоксилін Караці та еозин,  $\times 100$



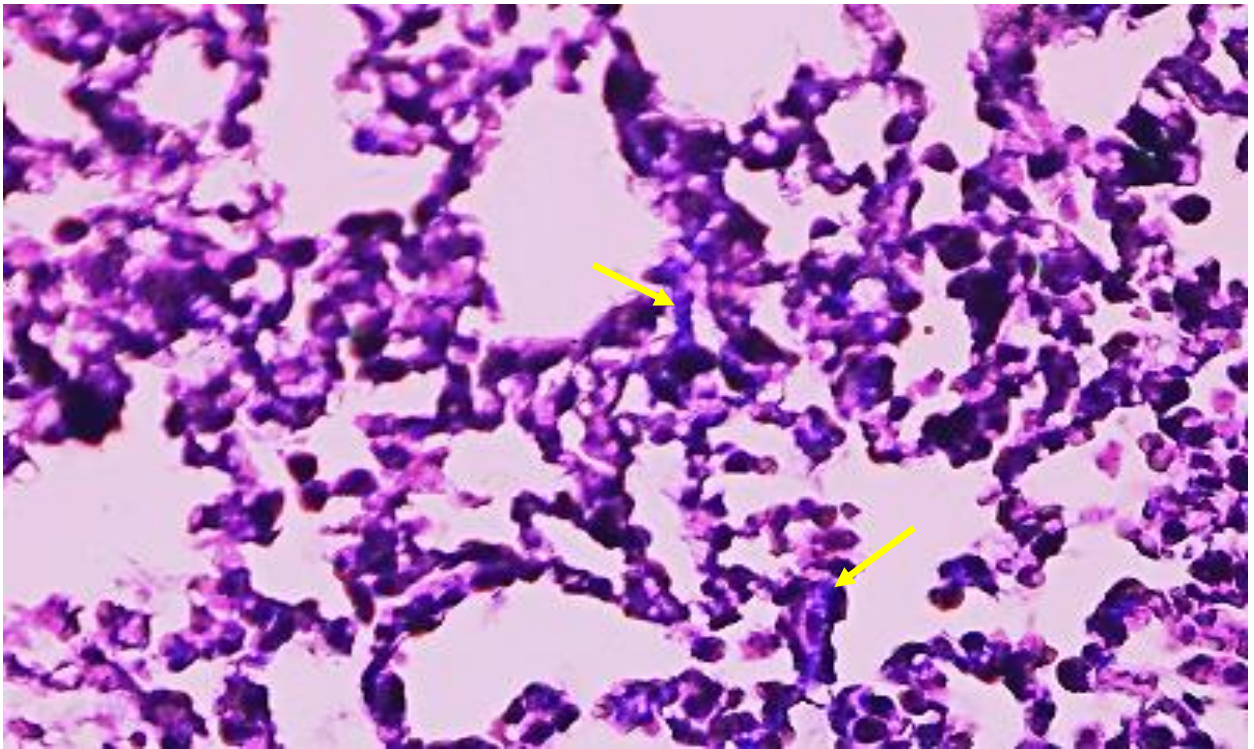


Рис. 3.55. Легені щура на 45-ту добу в другій групі (стрілками вказано на пучки колагенових волокон у стінках альвеол). Метод Массона,  $\times 200$

Оскільки фіброцитів і фібробласти у стінках альвеол не виявлено, слід зробити висновок, що такі пучки колагенових волокон являли собою залишки нерозсмоктаної сполучної тканини, яка утворилася в паренхімі легень при їх блеоміцин-індукованому фіброзі.

У третій групі тварин на 7-му добу дослідження більша частина легень ще перебувала в стані фіброзних змін, проте місцями в ній вже виявлялися новоутворені альвеоли маленьких розмірів, а на поодиноких ділянках – часткове відновлення альвеолярної будови (рис. 3.56). При цьому новоутворені альвеоли мали різну товщину стінок, яка часто суттєво перевищувала товщину стінок альвеол клінічно здорових щурів (рис. 3.9, 3.10).

На 14-ту добу дослідження у цій групі тварин спостерігалось подальше прогресування процесів відновлення мікроскопічної будови паренхіми легень. У вогнищах фіброзних змін виявляли численні новоутворені альвеоли невеликих розмірів. Раніше утворені альвеоли мали різні розміри, частина з них була досить великими (рис. 3.57).



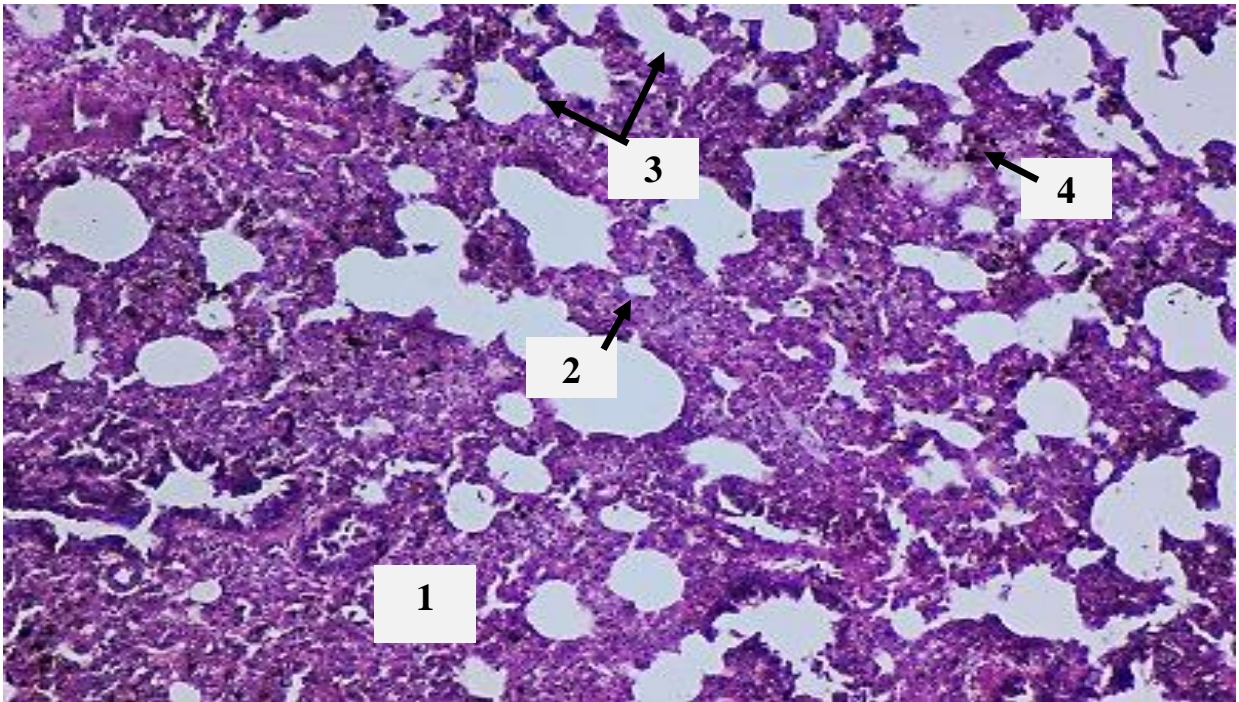


Рис. 3.56. Легені щура третьої дослідної групи на 7-му добу дослідження: 1 – велике поле фіброзно зміненої тканини легень; 2 – новоутворена альвеола маленького розміру; 3 – ділянка відновлення альвеолярної будови паренхіми легень; 4 – відкладення гемосидерину. Гематоксилін Караці та еозин,  $\times 100$

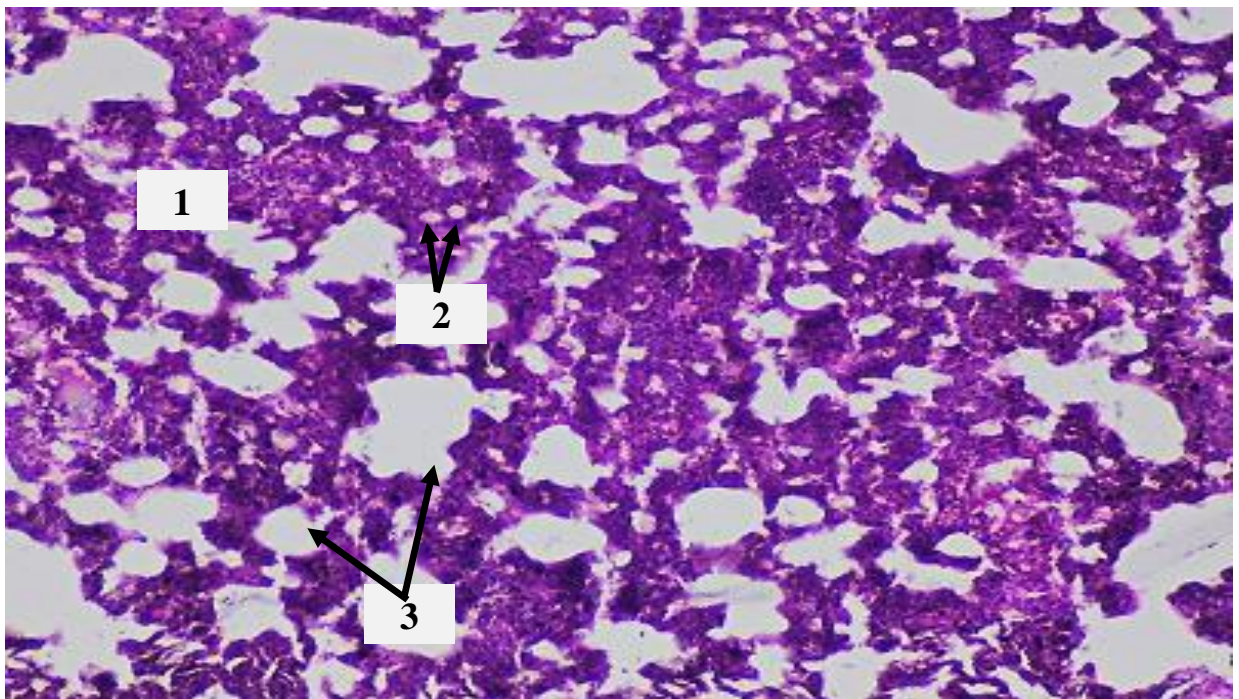


Рис. 3.57. Легені щура третьої дослідної групи на 14-ту добу дослідження: 1 – осередок фіброзних змін; 2 – новоутворені альвеоли; 3 – альвеоли різних розмірів. Гематоксилін Караці та еозин,  $\times 100$



На нашу думку, останні на цьому етапі відновлення компенсували недостатність загальної поверхні газообміну в легенях, яка виникла внаслідок фіброзних змін їх паренхіми. Фіброзних змін у стінках бронхів у цей час спостережень не виявлено.

У легенях щурів третьої дослідної групи на 30-ту добу ще були невеликі вогнища фіброзних змін. Альвеоли мали різні розміри то форму, а їх стінки залишалися суттєво потовщеними (рис. 3.58).

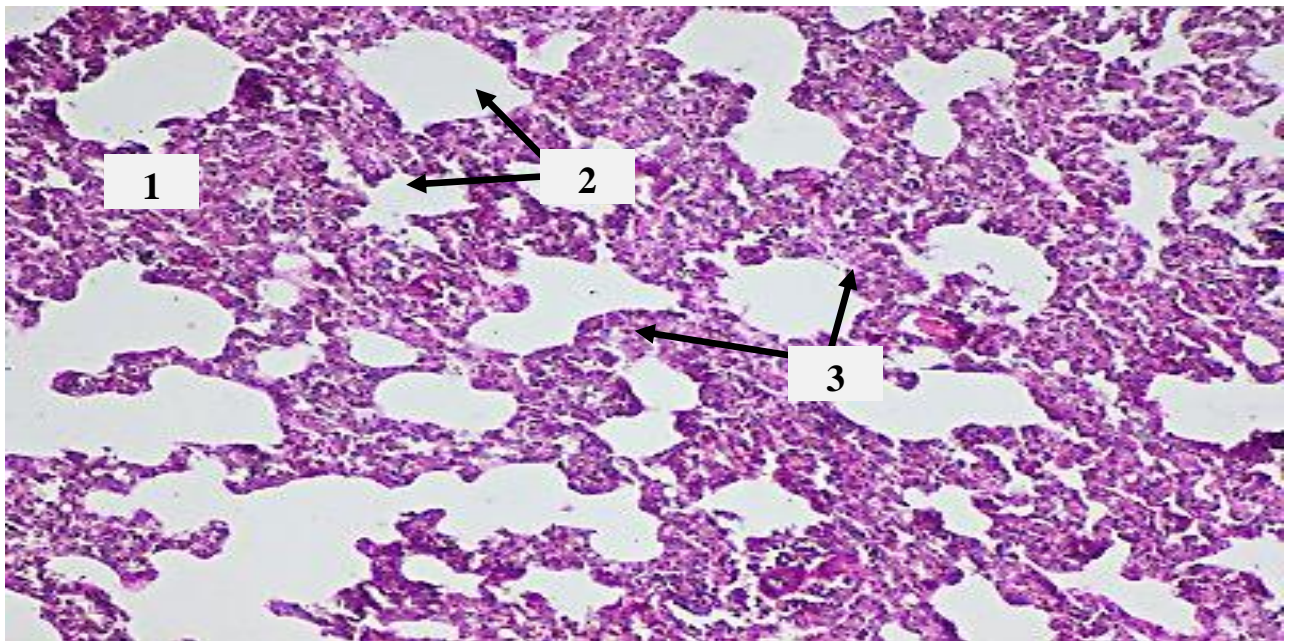


Рис. 3.58. Легені щура на 30-ту добу дослідження третьої дослідної групи: 1 – невеликий осередок фіброзних змін; 2 – альвеоли; 3 – виразно потовщені стінки альвеол. Гематоксилін Караці та еозин,  $\times 100$

На 45-ту добу дослідження у третій групі мікроскопічна будова легень щурів все ще відрізнялися від клінічно здорових тварин. Більша частина альвеол мали стінки характерної, незміненої товщини, але місцями виявляли ділянки, де вони були невеликого розміру із суттєво потовщеними стінками (рис. 3.59). При фарбуванні гістологічних зрізів легень за Масоном нами виявлено наявність у таких потовщених стінках альвеоли пучків колагенових волокон (рис. 3.60), а також відкладення гемосидерину (рис. 3.61), що утворився при руйнуванні еритроцитів унаслідок розвитку в легенях фіброзних змін.



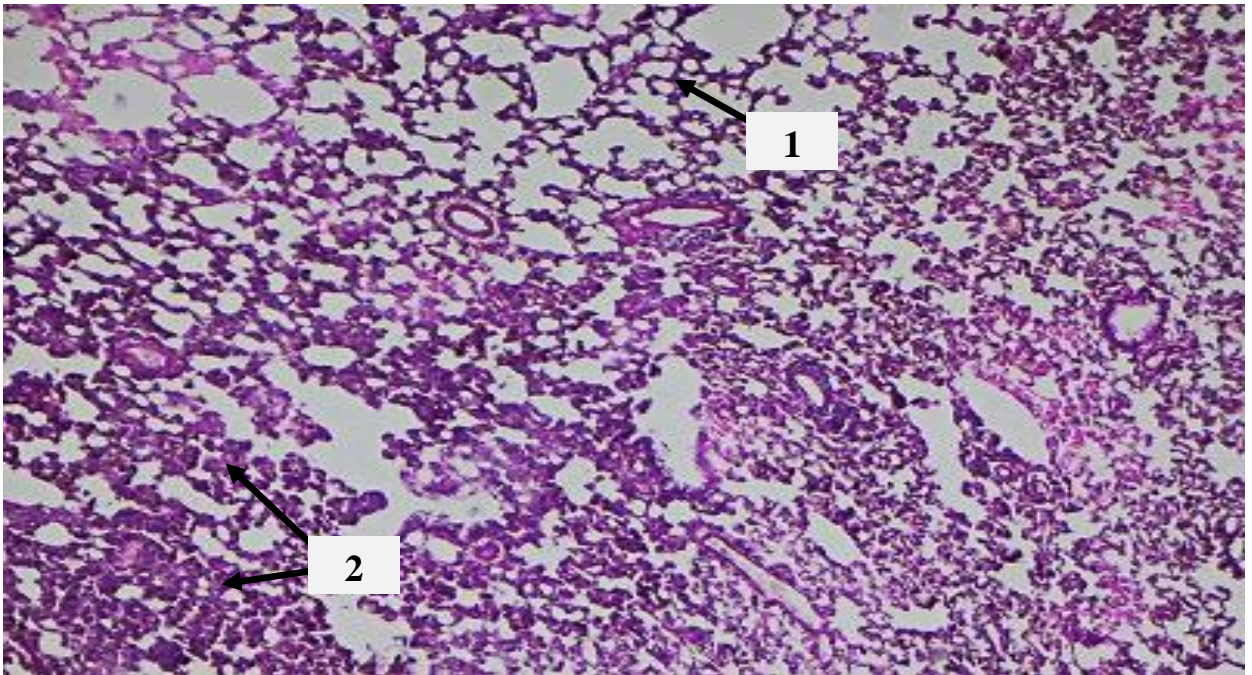


Рис. 3.59. Легені щура на 45-ту добу дослідження третьої дослідної групи: 1 – альвеоли різних розмірів зі стінками незміненої товщини; 2 – альвеоли невеликих розмірів з потовщеними стінками. Гематоксилін Караці та еозин,  $\times 50$

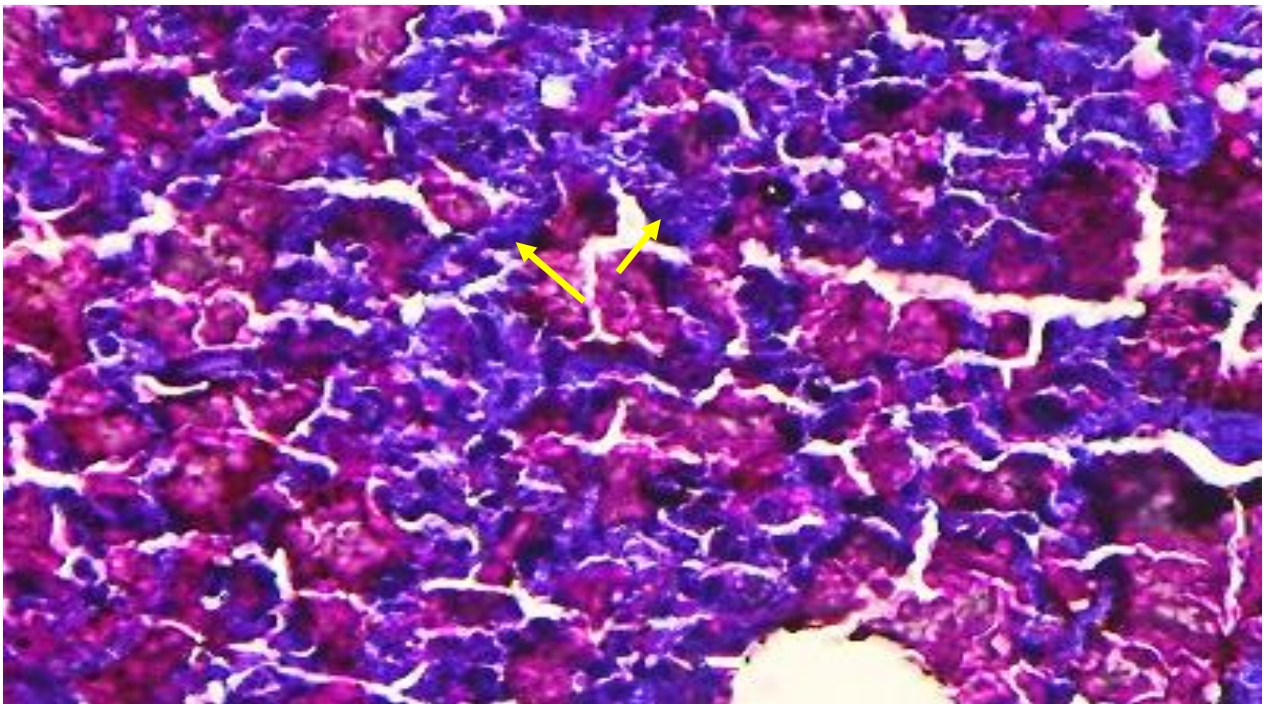


Рис. 3.60. Потовщена стінка альвеоли легені щура на 45-ту добу дослідження третьої дослідної групи (стрілками вказано на пучки колагенових волокон). Фарбування за Массоном,  $\times 400$



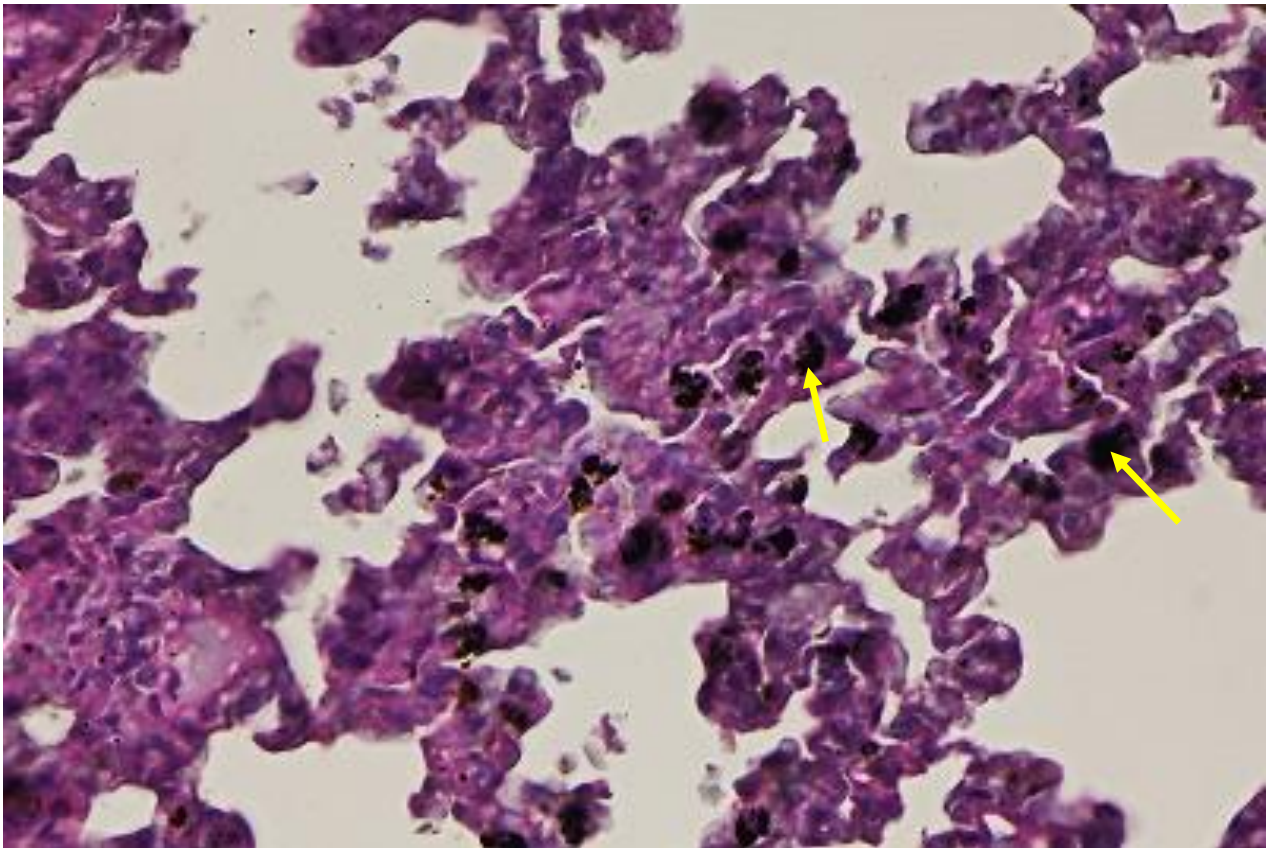


Рис. 3.61. Легені щура на 45-ту добу дослідження третьої дослідної групи (стрілками вказано на відкладення гемосидерину в стінках альвеол).

Гематоксилін Караці та еозин,  $\times 200$

Загалом виконані нами гістологічні дослідження дали змогу визначити динаміку розвитку мікроскопічних змін у третій групі тварин при лікуванні фіброзу легень.

При цьому з'ясовано, що такий медикаментозний метод лікування має позитивний ефект, оскільки обумовлює суттєве покращення мікроскопічної будови легень на 45-ту добу. Але разом з тим не відбувається повне відновлення структури органа навіть на 45-ту добу, оскільки в цей строк спостережень у легенях щурів ще залишаються осередки фіброзних змін (потовщення стінок альвеол, які містять пучки колагенових волокон), а в стінках альвеол – нерозсмоктаний гемосидерин, що утворився внаслідок зруйнованих еритроцитів.

### Висновки до розділу 3

Отримані дані свідчать про системні зміни, що відбуваються в організмі щурів під час моделювання легеневого фіброзу. Результати досліджень, таких як біохімічні та морфологічні показники крові, цитологічне дослідження бронхоальвеолярного лаважу, рентгенологічне та макроскопічне обстеження легеневої тканини, а також мікроскопічні зміни в легеневій тканині, узгоджуються і вказують на розвиток патологічного процесу.

Провідним патогенетичним фактором в розвитку легеневого фіброзу після введення блеоміцину гідрохлориду є патологічний процес в легенях у формі гострого запалення, яке з 14 до 45 доби моделювання процесу поступово переходить у хронічне продуктивне запалення з характерними достовірними змінами кількісного та якісного складу крові, гістологічних змін патологічно зміненої легеневої тканини.

Встановлено, що на 45-ту добу моделювання легеневого фіброзу у щурів відбуваються достовірні зміни морфофункціонального стану в організмі дослідних тварин: збільшення в крові кількості еритроцитів, гемоглобіну, лейкоцитів, тромбоцитів, активності лактатдегідрогенази; зниження середнього об'єму еритроцита, тромбоцита, вмісту загального білка, альбуміну; зниження у бронхоальвеолярному лаважі відносної кількості макрофагів та лімфоцитів.

Мікроскопічні дослідження підтвердили зміни у структурі легеневої тканини, такі як проліферація фібробластів, збільшення кількості волокнистої сполучної тканини та наявність гемосидерину.

Встановили позитивний вплив аlogenних стовбурових клітин кісткового мозку на клінічний та лабораторний стан щурів з блеоміцин-індукованим легенеvim фіброзом. У дослідних групах з застосуванням стовбурових клітин кісткового мозку різними методами введення спостерігалось покращення загального стану та відновлення дихальної функції легень, що проявлялось в зникненні хрипів, поліпшенні апетиту та зовнішнього вигляду тварин. На

відміну від цього, у тварин з медикаментозним методом лікування не виявлено позитивних змін.

У результаті дослідження встановлено, що трансплантація щурам алогенних стовбурових клітин кісткового мозку в плевральну порожнину сприяло завершенню патологічного процесу в легенях на 45-ту добу досліду та сприяло нормалізації досліджуваних показників, а також відновлення гістоструктури легеневої тканини порівняно з такими у тварин контрольної групи.

Застосування алогенних стовбурових клітин кісткового мозку внутрішньовенно сприяло достовірному зменшенню загальної кількості лейкоцитів порівняно з такими у тварин контрольної групи, спостерігали збільшення кількості альвеолярних макрофагів та зниження кількості лімфоцитів в бронхоальвеолярному лаважі, що свідчить про позитивну динаміку відновлення патологічно зміненої легеневої тканини.

Вища активність регенеративних процесів в патологічно зміненій легеневій тканині тварин зареєстрована після застосування алогенних стовбурових клітин кісткового мозку в плевральну порожнину, в той час як внутрішньовенне їх введення стимулює ці процеси в меншій мірі, про що свідчить незавершена структура бронхоальвеолярних комплексів, наявність альвеол різних розмірів, а також поодиноких мікрочастинок пучків колагенових волокон.

Помітних змін у досліджуваних показниках в групі тварин із медикаментозним методом лікування не спостерігалось, окрім нормалізації лейкопоезу, яка зумовлена використанням в лікувальній схемі глюкокортикоїдного гормону, який має суттєвий вплив на активність кровотворення. Проте цей метод лікування не призводить до повного відновлення структури органу навіть на 45-ту добу, оскільки в цей строк спостережень у легенях щурів ще реєструються осередки фіброзних змін і наявністю в стінках альвеол нерозсмоктаного гемосидерину, що утворився із зруйнованих внаслідок фіброзних змін еритроцитів.



## РОЗДІЛ 4

### АНАЛІЗ І УЗАГАЛЬНЕННЯ РЕЗУЛЬТАТІВ ДОСЛІДЖЕНЬ

Упродовж останніх років терапія на основі стовбурових клітин набула широкого застосування у ветеринарній медицині [68, 184, 234, 251]. Понад десятиліття трансплантація аутологічних СК досліджувалася в експериментальних та клінічних випробуваннях у всьому світі [145]. В нашій країні дослідження властивостей аlogenних СК з метою використання у ветеринарній клітинній регенеративній терапії розпочалися в НУБіП України 2005 року [270, 272, 265, 277].

СК кісткового мозку володіють мультипотентністю, проліферативними та колонієутворювальними властивостями, завдяки чому вони вважаються інноваційним інструментом передових технологій щодо питань стимуляції процесів відновлення або потенційної регенерації пошкодженої тканини [236]. На особливу увагу заслуговує здатність трансплантованих СК проявляти в організмі тварини-реципієнта імуномодельовальну, протизапальну та антифіброзну дію. У зв'язку з цими властивостями мультипотентні СК можна розглядати як перспективний клітинний матеріал для регенерації тканин та органів [230].

Численними експериментами науковців доведена абсолютна безпечність і висока регенеративна активність трансплантованих аlogenних СК кісткового мозку у відновленні експериментально ушкоджених тканин різних органів [161, 184, 219, 226, 247, 251, 253].

Підставою для дослідження стимулювального впливу трансплантованих аlogenних СК кісткового мозку тварин на активність регенеративних процесів у легеневій тканині тварин за блеоміцин-індукованого легеневого фіброзу є те, що легеневий фіброз – це прогресуюча та важко діагностована форма інтерстиціальних хвороб легень, яка завершується дихальною недостатністю

[174, 179]. У тварин із такою патологією знижується ємність легень, погіршується якість життя та настає передчасна смертність [238].

Зважаючи на це, одним із завдань дисертаційної роботи є відтворити у щурів модель патологічного процесу в легеневій тканині у вигляді легеневого фіброзу в такій формі, яка б не відрізнялася від легеневого фіброзу спонтанного походження. Виконання його неможливе без глибинних знань про специфіку хвороби та комплекс морфофункціональних змін у тваринному організмі загалом і легенях зокрема.

Після введення блеоміцину гідрохлориду для моделювання фіброзу легень у тварини запалення спочатку має характер гострого [56]. Згодом запалення поступово із гострої форми переходить у хронічну, протікає із характерними для фіброзу ознаками продуктивного запалення [48, 217] із переважно місцевими змінами структури легеневої тканини та, як наслідок, відповідними наростаючими змінами метаболічного й функціонального характеру з боку цілісного організму. Із розвитком недостатності легеневого дихання, за результатами Lan Y. та ін. [125], посилюються ознаки гіпоксії. Як реакція на останню в організмі розвиваються компенсаторні процеси – посилення еритропоетичної функції кісткового мозку, внаслідок чого підвищується кількість формених елементів у крові з одночасною зміною їх якісних показників [82].

Характер і масштаби порушення системи дихання обумовлені комплексом руйнівних процесів у легенях, з одного боку, та захисно-приспосувальних реакцій – з боку цілісного організму як відповідь на розвиток патологічного процесу переважно місцевого характеру у формі запалення легень [48, 67].

Згідно з результатами наших досліджень, характерними виявились зміни показників кількісного та якісного складу крові. Достовірне збільшення кількості еритроцитів, підвищення показників гематокриту, вмісту гемоглобіну свідчить про розвиток захисно-компенсаторних реакцій цілісного організму та хронічну гіпоксію. Саме поява абсолютного еритроцитозу в дослідних тварин

спричинена дихальною гіпоксією, яка розвивається за патологічного процесу в легеневій тканині [121].

Зокрема, показник відношення об'єму еритроцитів і рідкої частини крові на 14-ту добу моделювання фіброзу легень був достовірно нижчий на 17 % ( $p \leq 0,05$ ) порівняно з вихідним станом, що свідчить про наявність хронічного запалення (і це узгоджується з результатами інших дослідників) [31, 95, 217] та супроводжується крововтратою і руйнуванням еритроцитів у перші дні досліду під впливом розчину гідрохлориду блеоміцину.

На 45-ту добу показник гематокриту опустився на 5 % порівняно з вихідним станом, що пов'язано із гіпоксією. У свою чергу, гіпоксичне внутрішнє середовище може бути одним із факторів вторинної травми легеневої тканини, на що вказують результати інших дослідників [250].

Поступове підвищення вмісту гемоглобіну візуалізували протягом усього періоду моделювання легеневого фіброзу. Його достовірне збільшення відбувається внаслідок компенсаторної реакції організму на нестачу кисню, котре спричинене захворюванням легеневої тканини [37, 85].

Таким чином, недостатність функції респіраторної системи і зменшення надходження кисню до клітин організму обумовлюється підвищеною продукцією еритроцитів (абсолютний еритроцитоз). Таку динаміку слід оцінювати як компенсаторну реакцію організму на розвиток анемії [182].

Варто врахувати і той факт, що, на думку окремих дослідників, збільшення активних форм кисню внаслідок посилення еритропоезу призводить до підвищення активності окиснювальних процесів у тканинах, які додатково активують вивільнення позаклітинних факторів, що, у свою чергу призводять до додаткового пошкодження клітин легеневої тканини та прогресування патологічного процесу у вигляді розростання фіброзної тканини [244].

Зміна показників загальної кількості лейкоцитів у межах фізіологічних параметрів мала характер компенсованого лейкоцитозу і підтверджує наявність в організмі дослідних тварин запального процесу, який із гострої форми

переходить у хронічну [32, 95]. Достовірні зміни показників загальної кількості лейкоцитів у межах фізіологічних параметрів свідчать про розвиток в організмі патологічного процесу у формі запалення та захисно-компенсаторної реакції у вигляді підвищення активності фагоцитозу [82, 213].

Коливання кількості тромбоцитів у крові дослідних тварин на різних етапах моделювання патологічного процесу в легеневій тканині може пов'язуватися з активним розпадом еритроцитів або їх збільшеною затратою у результаті руйнування легеневої тканини, тому зниження їх чисельності можна вважати важливим показником порушення гемостазу за патології легеневої тканини [149, 218]. Достовірне зниження середнього об'єму тромбоцитів під час моделювання легеневого фіброзу підтверджує активний розпад або значну затрату тромбоцитів як реакцію на запальний процес [149].

Таким чином, відхилення гематологічних показників у щурів у процесі формування легеневого фіброзу свідчать про наявність в організмі тварин патологічного процесу, який призвів до розвитку наростаючої анемії, а також підвищення активності захисно-приспосувальної реакції, спрямованої на компенсацію гіпоксичного стану [82, 95218].

За результатами лабораторних досліджень нами виявлено достовірно високу активність ензиму ЛДГ. Цей показник може підвищуватися внаслідок збільшення кількості циркулюючих еритроцитів [66]. Крім того, ЛДГ може зростати у зв'язку з порушенням цілісності клітин та їх загибелі [243]. Також не можна виключати підвищення активності ферменту ЛДГ у результаті впливу блеоміцину гідрохлориду на дисфункції інших органів [37, 85]. Згідно з результатами дослідників, рівень ЛДГ збільшується в легеневій тканині під час розвитку експериментального фіброзу [138]. Крім того, молочна кислота, що метаболізується ЛДГ, ідентифікована як важливий медіатор диференціації міофібробластів при ідіопатичному фіброзі легень. Це свідчить про потенційну роль ЛДГ у патогенезі фіброзних розладів. Крім того, виявлено, що активність ЛДГ у сироватці крові відображає зміни активності захворювання та клінічне покращення легеневого фіброзу [119].

Зміни показників білкового обміну можуть вказувати на переважання процесів катаболізму над анаболізмом, а також, очевидно, на зниження функції печінки, в якій синтезуються альбуміни [174].

На нашу думку, активність цього ферменту та зміна рівня загального білка і альбуміну можуть бути наслідком ураження легеневої тканини та корисними при оцінці ступеня пошкодження й моніторингу стану легеневої функції в контексті фіброзу легень.

Як відомо, вдихуване повітря із проходженням від носової порожнини до найдрібніших бронхіол зігрівається та звільняється від сторонніх домішок (корпускулярних частинок, бактерій, хімічних сполук тощо) завдяки контакту із клітинами слизової оболонки. Саме тому дослідження бронхоальвеолярного лаважу має важливе значення для оцінки стану легеневої системи в умовах формування легеневого фіброзу різного походження та його лікування [86, 89, 210].

Зміни клітинного складу промивної рідини бронхоальвеолярного лаважу під час моделювання легеневого фіброзу мали певні особливості і залежали від характеру змін у легеневій тканині, що, у свою чергу, може використовуватися як цінний діагностичний тест [151]. За даними різних авторів, основними компонентами бронхоальвеолярного лаважу здорових тварин є макрофаги (90 % від загальної кількості клітин). Вміст нейтрофілів незначний, тому поява цих клітин – це чутливий індикатор наявності запального процесу. Лімфоцитів у бронхоальвеолярному лаважі, зазвичай, немає у щурів, мишей та хом'яків, але вони можуть становити до 10 % клітин бронхоальвеолярного лаважу [86, 210].

У процесі формування патологічного стану на 45-ту добу дослідження у бронхоальвеолярному лаважі спостерігалось зниження відносної кількості нейтрофілів до фізіологічних параметрів, що свідчить про послаблення гострої форми запалення. Показник відносної кількості макрофагів був достовірно нижчий порівняно з вихідним станом і дорівнював  $p \leq 0,001$ . Відносна кількість лімфоцитів, навпаки, збільшилася в 1,3 раза порівняно з аналогічним

показником, що може свідчити про наявність імунної компоненти в запаленні. Збільшення кількості лімфоцитів чи еозинофілів у зразках рідини бронхоальвеолярного лаважу як індикаторів запальної реакції на основі імунної відповіді підтверджують публікації низки авторів [79, 201]. Переважання кількості лімфоцитів може з'являтися при неспецифічному запаленні, гіперактивності вірусного захворювання трахеобронхіального дерева та при хронічних захворюваннях [37, 218].

Для того, щоб поглибити розуміння патологічного прогресування в легеневій тканині, виконана порівняльна рентгенологічна оцінка легень у дослідних тварин. Нами виявлені зміни в легеневій тканині щурів у вигляді ділянок підвищеної інтенсивності, що пов'язано з ексудативною запальною реакцією в альвеолах та бронхіолах під впливом блеоміцину гідрохлориду. Про це свідчить поява щільних ділянок на паренхімі легеневої тканини – збільшення інтенсивності тканини, що можуть утворюватися в результаті запалення тканини або їх структурних змін [126]. Крім запального процесу, у легеневій тканині спостерігалася незначна кількість випоту в каудальних ділянках плевральної порожнини. Наявність вільної рідини вказує на те, що в легеневій тканині розвивається патологічний процес місцевого характеру у вигляді запалення [9, 31, 247]. Таким чином, результати рентгенологічного дослідження легень дослідних щурів за блеоміцин-індукованого фіброзу можуть бути важливим діагностичним тестом щодо наявності відповідних змін у легеневій тканині, характерних для фіброзу легень.

Показники співвідношення між живою масою дослідних тварини і вагою легень у дослідних тварин у період моделювання блеоміцин-індукованого фіброзу поступово знижувались. Такі зміни незаперечно вказують на прогресуючий патологічний процес у легенях у вигляді хронічного продуктивного запалення.

Результати гістологічних досліджень підтверджують розвиток структурних змін у легеневій тканині дослідних тварин за блеоміцин-індукованого фіброзу легень [173, 174], які призводять до розвитку

функціональної недостатності легеневої системи з характерними клінічними проявами, зокрема гіпоксії. З літературних джерел відомо, що фіброзне захворювання легень являє собою кінцеву стадію прогресуючого пошкодження легеневої тканини, порушення регенеративних процесів, що в остаточному підсумку призводить до дихальної недостатності [128, 174]. За даними Cohn L. та ін. [37] і Corcoran B. та ін. [38] у результаті руйнування легеневої тканини і заміщення спеціалізованих клітин колагеном відбувається порушення функції дихання, розвиток гіпоксемії, а також рання смертність [238].

Визначено, що введення блеоміцину спричинило розвиток фіброзу легень як наслідок хронічного продуктивного запалення, що характеризується проліферацією фіброцитів, відкладанням у міжклітинній речовині колагену та помітним зменшенням просвіту альвеол. На 45-ту добу після введення препарату цей процес досягнув свого максимуму і супроводжувався значним розладом кровообігу в легенях, руйнуванням еритроцитів із розпадом гемоглобіну і накопиченням у тканинах легень гемосидерину [56, 128].

Дослідження Ortiz A. та ін. [162] щодо ролі трансплантованих алогенних СК кісткового мозку у відновленні структури і, відповідно, функції легеневої тканини у тварин з експериментально модельованим легневим фіброзом демонструють позитивні ефекти та є вагомим внеском у вирішенні завдань, сформульованих у «Концепції наукового забезпечення розвитку клітинних технологій у ветеринарній медицині».

На 45-ту добу після введення алогенних СК кісткового мозку в плевральну порожнину дослідних тварин сприяло достовірному зниженню кількості еритроцитів ( $p \leq 0,001$ ). Цей показник відображає процес зменшення в організмі гіпоксичного стану, отже, відновлення функціональної здатності експериментально ушкодженої легеневої тканини [82]. Із літературних джерел відомо, що СК є невід'ємним компонентом епітеліальних стовбурових клітин легень. Таким чином, екзогенні СК відіграють важливу роль у регенеративних процесах, стимулюючи клітини-попередниці [192].

У дослідних тварин, яким вводили алогенні СК кісткового мозку в кров'яне русло, активність еритропоезу ще більше зменшилась ( $p \leq 0,001$ ), що є наслідком безпосереднього впливу трансплантованих таким способом алогенних СК на діяльність кісткового мозку. Ці результати свідчать про вплив СК кісткового мозку на гематопоетичну систему та їх здатність регулювання гематологічних параметрів [54, 147, 212].

Зміна показників еритроцитів у дослідних тварин з медикаментозним лікуванням обумовлена використанням у лікувальній схемі глюкокортикоїдного гормону, що, як відомо, має суттєвий вплив на активність кровотворення [121].

Показник середнього об'єму еритроцитів на 45-ту добу в дослідних тварин після застосування алогенних СК кісткового мозку в плевральну порожнину та внутрішньовенно залишалися достовірно ( $p \leq 0,001$ ), що може бути результатом трансдиференціації стовбурових клітин у клітини легеневого епітелію та їх участі в ремоделюванні тканин. Значущість цього явища полягає в його потенційній здатності поліпшити структурну і функціональне відновлення легеневої тканини і зменшити прояви фіброзу [88, 176, 226, 247]. На думку Fredriksson K. та ін. [71], еритроцити також можуть стимулювати відновлення тканин, пригнічуючи підвищену проліферацію фіброblastів та/або зниження апоптозу, що може бути важливим механізмом, який регулює відновлення тканин під впливом СК кісткового мозку. У третій досліджуваній групі тварин із медикаментозним лікуванням показник середнього об'єму еритроцитів майже не відрізнявся від контрольного.

У процесі лікування СК кісткового мозку спостерігається регенерація тканин, зокрема послаблення фіброзних змін і покращення структури альвеолярних стінок легень. Це сприяє газообміну між кров'ю та повітрям у легенях, що, у свою чергу, стимулює продукцію еритроцитів відповідно до механізму фізіологічної регуляції. Підвищення кисневої насиченості крові може позитивно впливати на збільшенню гематокриту та зростання життєвого проміжку еритроцитів, тобто може бути одним із факторів, які підтримують



підвищений рівень гематокриту [14, 192, 237, 253]. Згідно з результатами наших досліджень рівень гематокриту був достовірно вищий ( $p \leq 0,001$ ) у тварин із застосуванням алогенних СК кісткового мозку в плевральну порожнину та внутрішньовенно порівняно з контрольною групою. У тварин із медикаментозним лікуванням помітних змін досліджуваного показника не спостерігалось.

Стовбурові клітини кісткового мозку, відомі своєю пластичністю та здатністю до диференціації в різні типи клітин, можуть активувати процес еритропоезу, або утворення червоних кров'яних клітин, що є ключовим елементом кровотворення [82, 147, 212]. На молекулярному рівні процес синтезу гемоглобіну в еритроцитах регулюється різними факторами, включаючи еритропоетин та інші регуляторні білки. Ці сигнали активують відповідні гени, що кодують гемоглобін, сприяючи його синтезу та накопиченню в еритроцитах [82, 125, 71]. Таким чином, механізми стимуляції еритропоезу та покращення кисневого обміну в організмі, активовані за допомогою лікування СК кісткового мозку, сприяють збільшенню кількості гемоглобіну у крові тварин, що матиме важливі клінічні наслідки в лікуванні фіброзу легень. Так, показник гематокриту на 45-ту добу після застосування СК кісткового мозку в плевральну порожнину та внутрішньовенно був достовірно вищим ( $p \leq 0,01$ ) порівняно з контролем.

Загальна кількість лейкоцитів у крові дослідних тварин на 45-ту добу дослідження достовірно знижувалася після застосуванням алогенних СК кісткового мозку в плевральну порожнину ( $p \leq 0,01$ ) та внутрішньовенно ( $p \leq 0,01$ ) порівняно з контрольною групою та були в межах фізіологічних параметрів для цього виду тварин. Згідно із Rojas M. та ін. [184] стовбурові клітини кісткового мозку, потрапляючи у пошкоджені легені, приймають фенотипи легеневих клітин, зменшують фіброз, послаблюють запальний процес та виробляють регенеративні фактори.

Зазначено, що зміни показників кількості тромбоцитів та їх середнього об'єму у тварин із застосуванням алогенних СК кісткового мозку в плевральну

порожнину та внутрішньовенно обумовлює вірогідне збільшення ( $p \leq 0,01$ ) порівняно з аналогічними показниками у контрольній групі тварин. Наразі за медикаментозного лікування ці показники були меншими, що свідчить про відсутність стимулюючого впливу лікарських засобів на тромбоцитоз і, відповідно, протизапальну активність тромбоцитів.

Із літературних джерел відомо, що тромбоцити посилюють ранозагоювальну активність стовбурових клітин кісткового мозку, проте механізми, за допомогою яких тромбоцити покращують терапевтичний потенціал стовбурових клітин, досі залишається нез'ясованими. Є докази того, що після активації тромбоцити передають респіраторно-компетентні мітохондрії до стовбурових клітин через динамінзалежний клатрин-опосередкований ендцитоз, що, у свою чергу, підвищує терапевтичну ефективність стовбурових клітин кісткового мозку після їх приживлення. Саме це продемонстровано на мишачих моделях пошкодження тканин [133].

Активовані тромбоцити вивільняють альфа-гранули, які містять високий рівень факторів росту [63]. Роль факторів, які вивільняються тромбоцитами у загоєнні ран, безсумнівна, вони діють за допомогою своєї паракринної секреції, зосереджуючись на ролі їхніх дихально-компетентних мітохондрій у терапії на основі стовбурових клітин [144]. Проте молекулярний механізм і наслідки цього явища не зрозумілі, адже лише два дослідження описували, що мітохондрії, які вивільняються активованими тромбоцитами, можуть поглинатися тромбоцитами, де вони викликають імунну або регенеративну відповідь [16, 252].

Показник активності ЛДГ достовірно знижувався на 45-ту добу дослідження після застосування алогенних СК кісткового мозку в плевральну порожнину ( $p \leq 0,01$ ) та внутрішньовенно ( $p \leq 0,05$ ) порівняно з контрольною групою. За медикаментозного лікування він досягнув найвищого значення. Оскільки активність ЛДГ підвищується у випадках інтенсивного руйнування клітин, то цей показник може використовуватися в клінічній практиці. Дослідження також показали, що ЛДГ є потенційним маркером для виявлення

відторгнення легеневої трансплантації [180]. Це важливо в контексті захворювань легень після трансплантації стовбурових клітин, оскільки свідчить про те, що зміни рівня ЛДГ можуть вказувати на відторгнення або інші ускладнення. Крім того, роль ЛДГ у синтезі легеневого глікогену у плода [61] та його зв'язок із диференціацією в первинних культурах легневих клітин миші [127] додатково наголошують на його потенційній актуальності в контексті захворювання легень.

Вміст загального білка сироватки у тварин на 45-ту добу дослідження достовірно підвищувався після застосування алогенних СК кісткового мозку в плевральну порожнину ( $p \leq 0,001$ ) та внутрішньовенно ( $p \leq 0,001$ ) відносно тварин контрольної групи. Згідно з дослідженнями інших науковців, СК відіграють вирішальну роль у синтезі загального білка крові. Kim S. та ін. [111] і Çelebi V. та ін. [28] ідентифікували низку білків, які беруть участь у диференціації СК у різні лінії, включаючи остеогенні, адипогенні, кардіоміогенні та хондрогенні. Ці білки сприяють синтезу загального білка крові. Delorme V. та ін. [49] також виділив унікальний фенотип білка плазматичної мембрани культурально-ампліфікованих і нативних СК кісткового мозку, які також можуть брати участь у цьому процесі, та продемонстрували, що СК є потенційним джерелом для подальших досліджень синтезу загального білка крові.

Вміст альбуміну в сироватці крові збільшився на 45-ту добу дослідження після застосування алогенних СК кісткового мозку в плевральну порожнину ( $p \leq 0,001$ ), що на 23,6 % більше порівняно з контролем. При введенні СК кісткового мозку внутрішньовенно вміст альбуміну підвищився на 22,9 %, а медикаментозному лікуванню на 8,5 % щодо контрольної групи тварин.

Відомі наукові публікації, в яких йдеться про те, що зниження рівня альбуміну в сироватці крові може свідчити про прогресування фіброзу при хронічних інтерстиціальних захворюваннях легенів, включаючи ідіопатичний легневий фіброз [23]. У дослідженні на тваринній моделі легеневого фіброзу виявлено, що зростання сироваткового альбуміну пригнічує прогресування

фіброзу [215]. Крім того, підвищення рівня альбуміну в плазмі асоціюється зі збільшенням об'єму форсованого видиху за одну секунду [199]. Це свідчить про потенційний зв'язок між змінами альбуміну в крові та легенеvim фіброзом у результаті застосування СК кісткового мозку.

Після використання СК кісткового мозку різними методами введення нами виявлено, що у бронхоальвеолярному лаважі відбувається зменшення лімфоцитів та збільшення кількості альвеолярних макрофагів, тобто позитивна динаміка відновлення патологічно зміненої легеневої тканини. Як відомо, поява чи збільшення кількості еозинофілів у крові пов'язані з посиленням регенеративних процесів в організмі, а також є реакцією на появу в організмі нових імуногенних факторів [175]. Тому існують підстави вважати, що трансплантація стовбурових клітин кісткового мозку в плевральну порожнину сприяє стимуляції гемопоезу більшою мірою, ніж після введення їх внутрішньовенно. Також із літературних джерел відомо, що введення стовбурових клітин для відновлення блеоміцин-індукованого фіброзу легень може впливати гуморально на опосередковану мобілізацію ендogenous стовбурових клітин [184, 235].

Протягом усього періоду дослідження нами не виявлено атипових клітин, що дає підстави до роздумів, що застосування стовбурових клітин як безпосередньо в легенеvu тканину, так і внутрішньовенне русло не стимулює утворення атипових клітин/метастатичних процесів. Після введення стовбурових клітин у рамках лікування блеоміцин-індукованого фіброзу легень також не спостерігалось атипових та ракових клітин [237, 248, 252]. Це підтверджує потенційну ефективність і безпечність використання стовбурових клітин у лікуванні зазначеної патології.

Рентгенологічне дослідження є одним із найпоширеніших інструментальних методів дослідження у ветеринарній медицині, що дало змогу отримати якісне зображення легеневої тканини. Тому у процесі рентгенологічного дослідження у результаті запропонованих нами методів лікування на 45-ту добу після застосуванням алогенних СК кісткового мозку

різними способами введення рентгенологічні знімки легеневої тканини були без змін та подібні до знімків, отриманих у клінічно здорових тварин.

Легеневий фіброз, стан, що характеризується рубцюванням легеневої тканини, може призвести до зменшення ваги легень, що часто пов'язане зі зниженням легеневої функції [15, 143]. У пацієнтів із легеневим фіброзом втрата ваги є ознакою прогресування захворювання зі значним зв'язком між зниженням маси тіла та підвищеним ризиком смертності [10]. Зменшення ваги легень при фіброзуючому альвеоліті, різновиді легеневого фіброзу, пов'язане зі зменшенням об'єму легень [216]. Ці результати підтверджують складну взаємодію між вагою легень та легеневою функцією.

Тому у процесі оцінки ваги тварин після введення призначеної терапії спостерігалось помітне збільшення живої ваги при застосуванні алогенних СК кісткового мозку в плевральну порожнину ( $p \leq 0,05$ ) та введенні внутрішньовенно ( $p \leq 0,05$ ). Крім того, оцінюючи масу легеневої тканини виявлено тенденцію до збільшення її маси порівняно з контрольною групою тварин.

Після виконання розрахунків співвідношення ваги легеневої тканини до живої маси тварини стає очевидним, що у тварин, яким вводили алогенні СК кісткового мозку, відбуваються регенеративні процеси в пошкоджених тканинах, а також збільшення ефективності дихальної системи.

На основі виконаних гістологічних досліджень вдалося простежити динаміку розвитку мікроскопічних змін при лікуванні фіброзу легень. Уведення СК кісткового мозку у плевральну порожнину порівняно з внутрішньовенним сприяло більш швидкому і повному відновленню структури легень за фіброзу і забезпечувало найкращий результат з усіх застосованих нами методів лікування. Це відбувалося завдяки тому, що СК швидше потрапляли в легені й раніше ініціювали процеси відновлення легеневої тканини.

Також при введенні СК кісткового мозку у плевральну порожнину структура паренхіми легень майже повністю відновлювалася, а на 45-ту добу

не відрізнялась від такої в клінічно здорових щурів. У стінках альвеол також не було навіть невеличких залишків пучків колагенових волокон, які в цей строк спостережень ще виявлялись при внутрішньовенному введенні СК кісткового мозку.

Гістологічні дослідження мали багатообіцяючі результати щодо використання терапії СК фіброзу легень. Banerjee E.[8] і Sabry M. та ін.[187] виявили, що стовбурові клітини пуповини та кісткового мозку зменшують запалення і вміст колагену в легенях, спричиняючи відновленню їх морфології. Zakaria D. та ін. [248] також підтвердили ці висновки, продемонструвавши, що отримані з кісткового мозку СК покращують структуру та функцію легень у моделі фіброзу, індукованого блеоміцином. Susuri N. та ін. [209] ідентифікували СК, що експресують фактор росту у фіброзних легенях, припускаючи потенційну роль цих клітин у розвитку або вирішенні легеневого фіброзу. Ці дослідження спільно наголошують на потенціалі терапії СК у лікуванні легеневого фіброзу, а гістологічні дані підтверджують її ефективність.

Загалом слід наголосити, що застосування СК кісткового мозку двома способами введення в організм щурів обумовлювало прискорене і повне відновлення структури цього органа за відтвореного фіброзу.

Отже, у результаті виконаних досліджень виявлено зміни в організмі щурів під час формування блеоміцин-індукованого фіброзу легень та їх реакцію на застосування алогенних СК кісткового мозку з лікувальною метою, а саме: морфологічний та біохімічний склад крові, клітинний склад бронхоальвеолярного лаважу, рентгенологічні, макроскопічні та мікроскопічні зміни легеневої тканини. За отриманими результатами підтверджено доцільність використання алогенних СК кісткового мозку з метою відновлення пошкоджених структур легень.



## ВИСНОВКИ

У дисертації наведені результати досліджень морфофункціональних змін в організмі щурів за блеоміцин-індукованого фіброзу легень, а також стимулювального впливу трансплантованих алогенних стовбурових клітин кісткового мозку на процеси відновлення патологічно зміненої легеневої тканини залежно від способу їх введення в організм. Виявлено, що ефективність відновлювальних процесів у легеневій тканині щурів під впливом алогенних стовбурових клітин кісткового мозку достовірно вища порівняно з методом медикаментозної терапії. Отримані результати виконаних досліджень після відповідних клінічних випробувань, розробки і введення в дію протоколу лікування тварин алогенними стовбуровими клітинами кісткового мозку можуть використовуватися в практичній ветеринарній клітинній терапії.

1. З'ясовано, що блеоміцин-індукований легеневий фіброз у щурів за клінічними проявами та результатами комплексних лабораторних досліджень аналогічний легеневому фіброзу спонтанного походження, на що вказують достовірні зміни досліджуваних показників на 45-ту добу його моделювання, а саме: збільшення в крові кількості еритроцитів до  $8,6 \pm 0,2$  Т/л ( $p < 0,01$ ), гемоглобіну – до  $13,1 \pm 0,4$  г/л ( $p < 0,01$ ), лейкоцитів – до  $12,7 \pm 0,1$  Г/л ( $p < 0,01$ ), тромбоцитів – до  $650,2 \pm 35,9$  Г/л, активності лактатдегідрогенази – до  $1\ 767,4 \pm 60,8$  Од/л ( $p < 0,001$ ); зниження середнього об'єму еритроцита до  $38,7 \pm 0,2$  фл ( $p < 0,01$ ), тромбоцита – до  $5,36 \pm 0,1$  фл ( $p < 0,001$ ), вмісту загального білка – до  $5,8 \pm 0,1$  г/дл ( $p < 0,001$ ), альбуміну – до  $3,0 \pm 0,1$  г/дл ( $p < 0,001$ ); зниження у бронхоальвеолярному лаважі відносної кількості макрофагів до  $41,2 \pm 3,9$  % ( $p < 0,001$ ) та лімфоцитів – до  $46 \pm 1,5$  % ( $p < 0,001$ ).

2. Після введення хворим тваринам алогенних стовбурових клітин кісткового мозку безпосередньо у плевральну порожнину вже на 45-ту добу досліду зареєстровано завершення патологічного процесу в легенях, про що свідчить нормалізація досліджуваних показників, а саме: збільшення середнього об'єму еритроцита – до  $58,9 \pm 0,9$  фл ( $p < 0,001$ ), гематокриту – до

41,8 ± 0,6 % ( $p < 0,001$ ), вмісту гемоглобіну – до 13,9 ± 0,2 г/л ( $p < 0,01$ ), кількості тромбоцитів – до 884,2 ± 15,8 Г/л ( $p < 0,001$ ) та їх середнього об'єму – до 6,3 ± 0,1 фл ( $p < 0,01$ ), вмісту загального білка – до 6,8 ± 0,3 г/дл ( $p < 0,001$ ) та альбуміну – до 3,06 ± 0,04 г/дл ( $p < 0,01$ ), а також зниження загальної кількості еритроцитів – до 7,1 ± 0,1 Т/л ( $p < 0,001$ ) і лейкоцитів – до 10,6 ± 0,9 Г/л ( $p < 0,05$ ), а також активності лактатдегідрогенази в сироватці крові – до 1 318 ± 52,4 Од/л ( $p < 0,01$ ).

3. Установлено, що на 45-ту добу після введення стовбурових клітин кісткового мозку внутрішньовенно активність відновлення ушкодженої легеневої тканини була нижчою, на що вказує динаміка відповідних показників, а саме: збільшення середнього об'єму еритроцитів до 58,3 ± 0,9 фл ( $p < 0,001$ ), показника гематокриту – до 38,2 ± 1,1 % ( $p < 0,001$ ), вмісту гемоглобіну – до 13,6 ± 0,2 г/л, кількості тромбоцитів – до 879,6 ± 20,4 Г/л ( $p < 0,001$ ), середнього об'єму тромбоцитів – до 6,1 ± 0,1 фл ( $p < 0,001$ ), вмісту загального білка – до 6,9 ± 0,1 г/дл ( $p < 0,001$ ), альбуміну – до 3,6 ± 0,1 г/дл, а також зменшення кількості еритроцитів до 6,8 ± 0,1 Т/л ( $p < 0,001$ ), загальної кількості лейкоцитів – до 11,3 ± 0,4 Г/л ( $p < 0,01$ ), активності лактатдегідрогенази в сироватці крові – до 1 359,8 ± 58,3 Од/л ( $p < 0,05$ ).

4. Обґрунтовано, що на 54-ту добу медикаментозного методу лікування тварин із блеоміцин індукованим фіброзом легень процеси відновлення відбуваються значно повільніше, та підтверджується незначними відхиленнями окремих показників крові: зниження кількості еритроцитів до 7,6 ± 0,1 Т/л ( $p < 0,001$ ), загальної кількості лейкоцитів – до 9,4 ± 0,5 Г/л ( $p < 0,001$ ), а також збільшення середнього об'єму еритроцитів до 6,0 ± 0,1 фл ( $p < 0,01$ ) та вмісту загального білка – до 5,7 ± 0,1 г/дл ( $p < 0,001$ ). Достовірних змін інших показників не виявлено.

5. Проаналізовано, що у бронхоальвеолярному лаважі тварин, яким застосували стовбурові клітини в плевральну порожнину, знижується відносна кількість лімфоцитів до 12 ± 0,5 % ( $p < 0,001$ ) та відносна кількість нейтрофілів – до 3,8 ± 0,8 % ( $p < 0,01$ ) з одночасним збільшенням відносної кількості

макрофагів до  $84,2 \pm 1,4 \%$  ( $p < 0,001$ ). При застосуванні стовбурових клітин внутрішньовенно відносна кількість лімфоцитів і нейтрофілів знижувалась відповідно до  $13 \pm 1,5 \%$  ( $p < 0,001$ ) та  $2,2 \pm 0,7 \%$  ( $p < 0,001$ ) та збільшувалася відносною кількості макрофагів до  $84,6 \pm 1,2 \%$  ( $p < 0,001$ ). За медикаментозного лікування реєстрували лише незначне збільшення відносною кількості макрофагів – до  $60,4 \pm 0,8 \%$  ( $p < 0,05$ ).

6. Рентгенологічно підтверджено, що завершення відновлювальних процесів у патологічно зміненій легеневій тканині на 45-ту добу після застосування стовбурових різними методами ведення: зображення легень подібне до такого у клінічно здорових тварин. За медикаментозного лікування помітних змін у напрямі відновлення легеневої тканини не виявлено.

7. Виявлено, що співвідношення ваги легеневої тканини до живої маси тіла дослідних тварин на 45-ту добу після застосування стовбурових клітин в плевральну порожнину становило  $1,44 \pm 0,09 \%$  ( $p \leq 0,05$ ), після введення їх внутрішньовенно –  $1,36 \pm 0,04 \%$  ( $p \leq 0,05$ ), за медикаментозного лікування –  $1,33 \pm 0,12 \%$  порівняно з такими показниками у тварин контрольної групи.

8. Досліджено, що на відновлення структури легеневої тканини у тварин на 45-ту добу після введення стовбурових клітин у плевральну порожнину вказують гістологічні зміни, а саме: пучків колагенових волокон у стінках альвеол не виявлено, відбулось повне розсмоктування сполучної тканини, яка утворилася внаслідок фіброзних змін; після застосування стовбурових клітин внутрішньовенно альвеоли ще мали різні розміри, у їх стінках виявлялись поодинокі незначні мікрвогніща пучків колагенових волокон та такі, що являють собою залишки сполучної тканини. У тварин за медикаментозного лікування відновлення структури органу не виявлено, переважає наявність фіброзно змінених осередків.

9. Обґрунтовано оптимальну одноразову дозу для відновлення патологічно зміненої легеневої тканини у щура за фіброзу легень, а саме суспензії алогенних стовбурових клітин кісткового мозку 3 млн на 0,3 мл середовища.

## **ПРАКТИЧНІ РЕКОМЕНДАЦІЇ**

Для досягнення високого клітинно-регенеративного ефекту від трансплантації алогенних стовбурових клітин кісткового мозку рекомендується вводити їх безпосередньо в зону патологічно зміненої тканини (у нашому випадку – плевральну порожнину).

**СПИСОК ВИКОРИСТАНИХ ДЖЕРЕЛ**

1. Adamson, I., & Bowden, D. (1974). The pathogenesis of bleomycin induced pulmonary fibrosis in mice. *American Journal of Pathology*, 77(2), 185–198.
2. Agu, R., Ugwoke, M., Armand, M., Kinget, R., & Verbeke, N. (2001). The lung as a route for systemic delivery of therapeutic proteins and peptides. *Respiratory research*, 2(4), 198–209.
3. Akyurekli, C., Le, Y., Richardson, R.B., Fergusson, D., Tay, J., & Allan, D. (2015). A systematic review of preclinical studies on the therapeutic potential of mesenchymal stromal cell-derived microvesicles. *Stem Cell Reviews and Reports*, 11(1), 150–160.
4. Alenghat, T., Pillitteri, C., Bemis, D., Kellett-Gregory, L., Jackson, K., Kania, S., Donnell, R., & Van Winkle, T. (2010). Lycoperdonosis in two dogs. *Journal of veterinary diagnostic investigation : official publication of the American Association of Veterinary Laboratory Diagnosticians, Inc*, 22(6), 1002–1005.
5. Alvarado, A. (2020). Idiopathic pulmonary fibrosis: a simple approach to a complex problem. *Clinical Research and Trials*, 6(4) 1-8.
6. Arsevska, E., Priestnall, S., Singleton, D., Jones, P., Smyth, S., Brant, B., Dawson, S., Noble, P., & Radford, A. (2018). Small animal disease surveillance: respiratory disease 2017. *The Veterinary record*, 182(13), 369–373.
7. Atabai, K., Ishigaki, M., Geiser, T., Ueki, I., Matthay, M., & Ware, L. (2002). Keratinocyte growth factor can enhance alveolar epithelial repair by nonmitogenic mechanisms. *American Journal of Physiology - Lung Cellular and Molecular Physiology*, 283(1), L163-L169.
8. Banerjee, E. (2018). Cell based regenerative therapy in lung fibrosis *Journal of Clinical and Cellular Immunology*, 9(1), 25-27.
9. Barbarin, V., Nihoul, A., Misson, P., Arras, M., Delos, M., Leclercq, I., Lison, D., & Huaux, F. (2005). The role of pro- and anti-inflammatory responses in silica-induced lung fibrosis. *Respiratory research*, 6(1), 112-128.
10. Barth, S., Hogben, C., King, M., Vitri, B., Mann, J., George, P., Kokosi, M., Kouranos, V., Renzoni, E., Wells, A., Chua, F., Maher, T., & Molyneaux, P.

(2019). P10 Weight loss is a feature of progressive disease in idiopathic pulmonary fibrosis. *Thorax*, 74(2), A93 - A94.

11. Bender, C., Jackson, E., Woolfenden, A., Lawrence, S., Babar, I., Vogel, S., Crowley, D., Bronson, R., & Jacks, T. (2005). Identification of bronchioalveolar stem cells in normal lung and lung cancer. *Cell*, 121(6), 823–835.

12. Bianco, P., Robey, P., & Simmons, P. (2008). Mesenchymal stem cells: revisiting history, concepts, and assays. *Cell Stem Cell*, 2(4), 313-319.

13. Biancone, L., Bruno, S., Deregibus, M., Tetta, C., & Camussi, G. (2012). Therapeutic potential of mesenchymal stem cell-derived microvesicles. *Nephrology Dialysis Transplantation*, 27(8), 3037–3042.

14. Blaisdell, C., Gail, D., & Nabel, E. (2009). National heart, lung, and blood institute perspective: lung progenitor and stem cells - gaps in knowledge and future opportunities. *Stem Cells*, 9(27), 2263-2270.

15. Borowitz, D. (1996). The interrelationship of nutrition and pulmonary function in patients with cystic fibrosis. *Current opinion in pulmonary medicine*, 2(6), 457-461.

16. Bosnakovski, D., Mizuno, M., Kim, G., Takagi, S., Okumura, M., & Fujinaga, T. (2005). Isolation and multilineage differentiation of bovine bone marrow mesenchymal stem cells. *Cell and Tissue Research*, 319(2), 243–253.

17. Boudreau, L., Duchez, A., Cloutier, N., Soulet, D., Martin, N., Bollinger, J., Paré, A., Rousseau, M., & Boilard, E. (2014). Platelets release mitochondria serving as substrate for bactericidal group IIA-secreted phospholipase a to promote inflammation. *Blood* 124(14), 2173-2183.

18. Brinkman, J., Toro, F., & Sharma, S. (2021). Physiology, respiratory drive. *StatPearls*, 20(4), 1-6.

19. Brody, J., & Williams, M. (1992). Pulmonary alveolar epithelial cell differentiation. *Annual Review of Physiology*, 54, 351-371.

20. Camus, P. (2011). Interstitial lung disease from drugs, biologics, and radiation. *Interstitial Lung Disease*, 2011, 635-686.



21. Camus, P., Fanton, A., Bonniaud, P., Camus, C., & Foucher, P. (2004). Interstitial lung disease induced drugs and radiation. *Respiration*, 74(4), 301-326.
22. Canfield, P., Rothwell, T., Papadimitriou, J., & Moore, J. (1989). Siliceous pneumoconiosis in two dogs. *Journal of Comparative Pathology*, 100(2), 199-202.
23. Capelli, A., Lusuardi, M., Cerutti, C., & Donner, C. (1997). Lung alkaline phosphatase as a marker of fibrosis in chronic interstitial disorders. *American Journal of Respiratory and Critical Care Medicine*, 155(1), 249-253.
24. Caplan, A. (1991). Mesenchymal stem cells. *Journal of Orthopaedic Research*, 9(5), 641-650.
25. Caplan, A., & Dennis, J. (2006). Mesenchymal stem cells as trophic mediators. *Journal of Cellular Biochemistry*, 98(5), 1076-1084.
26. Carrington, R., Jordan, S., Pitchford, S., & Page, C. (2018). Use of animal models in IPF research. *Pulmonary Pharmacology and Therapeutics*, 3(51), 73-78.
27. Cassano, J., Kennedy, J., Ross, K., Fraser, E., Goodale, M., & Fortier, L. (2018). Bone marrow concentrate and platelet-rich plasma differ in cell distribution and interleukin 1 receptor antagonist protein concentration. *Knee Surgery, Sports Traumatology, Arthroscopy*, 26(1), 333-342.
28. Celebi, B., Elcin, A., & Elcin, Y. (2010). Proteome analysis of rat bone marrow mesenchymal stem cell differentiation. *Journal of Proteome Research*, 9(10), 5217-5227.
29. Chamberlain, G., Fox, J., Ashton, B., & Middleton, J. (2007). Concise review: mesenchymal stem cells: their phenotype, differentiation capacity, immunological features, and potential for homing. *Stem Cells*, 25(11), 2739-2749.
30. Chang, Y., Hong, H., Lee, Y., & Liu, I. (2015). The canine epiphyseal-derived mesenchymal stem cells are comparable to bone marrow derived-mesenchymal stem cells. *Journal of Veterinary Medical Science*, 77(3), 273-280.
31. Chaudhary, N., Schnapp, A., & Park, J. (2006). Pharmacologic differentiation of inflammation and fibrosis in the rat bleomycin model. *American Journal of Respiratory and Critical Care Medicine*, 173(7), 769-776.

32. Christensen, P., Goodman, R., Pastoriza, L., Moore, B., & Toews, G. (1999). Induction of lung fibrosis in the mouse by intratracheal instillation of fluorescein isothiocyanate is not T-cell-dependent. *American Journal of Pathology*, 155(5), 1773–1779.
33. Chu, K., Yeh, C., Hsu, C., Hsu, C., Kuo, F., Tsai, P., & Fu, Y. (2023). Reversal of pulmonary fibrosis: human umbilical mesenchymal stem cells from wharton's jelly versus human-adipose-derived mesenchymal stem cells. *International Journal of Molecular Sciences*, 24.
34. Churg, A., Bilawich, A., & Wright, J. (2018). Pathology of chronic hypersensitivity pneumonitis: What is it? What are the diagnostic criteria? Why do we care? *Archives of Pathology and Laboratory Medicine*, 142(1), 109-119.
35. Claussen, C., & Long, E. (1999). Nucleic acid recognition by metal complexes of bleomycin. *Chemical Reviews*, 99(9), 2797–2816.
36. Clercx, C., Fastres, A., & Roels, E. (2018). Idiopathic pulmonary fibrosis in west highland white terriers: an update. *The Veterinary Journal*, 242 (1), 53-58.
37. Cohn, L., Norris, C., Hawkins, E., Dye, J., Johnson, C., & Williams, K. (2004). Identification and characterization of an idiopathic pulmonary fibrosis-like condition in cats. *Journal of Veterinary Internal Medicine*, 18(5), 632–641.
38. Corcoran, B., Dukes-McEwan, J., Rhind, S., & French, A. (1999). Idiopathic pulmonary fibrosis in a Staffordshire bull terrier with hypothyroidism. *Journal of Small Animal Practice*, 40(4), 185–188.
39. Cores, J., Hensley, M., Kinlaw, K., Rikard, S., Dinh, P., Paudel, D., Tang, J., Vandergriff, A., Allen, T., Li, Y., Liu, J., Niu, B., Chi, Y., Caranasos, T., Lobo, L., & Cheng, K. (2017). Safety and Efficacy of Allogeneic Lung Spheroid Cells in a Mismatched Rat Model of Pulmonary Fibrosis. *Stem Cells Translational Medicine*, 6, 1905 - 1916.
40. Corrin, B., & Nicholson, A.G. (2011). The structure of the normal lungs. *Pathology of the Lungs*, pp. 1–37.

41. Creighton, S., & Wilkins, R. (1974). Transtracheal aspiration biopsy: technique and cytologic evaluation. *Journal of the American Animal Hospital Association*, 10, 219–226.
42. Crisan, M., Yap, S., Casteilla, L., Chen, C., Corselli, M., Park, T., Andriolo, G., Sun, B., Zheng, B., & Norotte, C., (2008). A perivascular origin for mesenchymal stem cells in multiple human organs. *Cell stem cell*, 3(3), 301–313.
43. Danahay, H., Pessotti, A., Coote, J., Montgomery, B., Xia, D., Wilson, A., & Jaffe, A. (2015). Notch2 is required for inflammatory cytokine-driven goblet cell metaplasia in the lung. *Cell Reports*, 10(2), 239–252.
44. Davis, G., Leslie, K., & Hemenway, D. (1998). Silicosis in mice: effects of dose, time, and genetic strain. *Journal of Environmental Pathology, Toxicology and Oncology*, 17(2), 81–97.
45. De Bari, C., Dell'Accio, F., Tylzanowski, P., & Luyten, F. (2001). Multipotent mesenchymal stem cells from adult human synovial membrane. *Arthritis and Rheumatism*, 44(8), 1928–1942.
46. De Paula, D., Capuano, V., Filho, D., Carneiro, A., & da Silva, V. (2017). Biological properties of cardiac mesenchymal stem cells in rats with diabetic cardiomyopathy. *Life Sciences*, 188(4), 45–52.
47. De Sousa, E., Casado, P., Neto, V., Duarte, M., & Aguiar, D. (2014). Synovial fluid and synovial membrane mesenchymal stem cells: latest discoveries and therapeutic perspectives. *Stem Cell Research and Therapy*, 5, 112.
48. Della Latta, V., Cecchettini, A., Del Ry, S., & Morales, M. (2015). Bleomycin in the setting of lung fibrosis induction: From biological mechanisms to counteractions. *Pharmacological Research*, 97, 122–130.
49. Delorme, B., Ringe, J., Gallay, N., Le Vern, Y., Kerboeuf, D., Jorgensen, C., Rosset, P., Sensebe, L., Layrolle, P., & Haupl, T. (2008). Specific plasma membrane protein phenotype of culture-amplified and native human bone marrow mesenchymal stem cells. *Blood*, 111(5), 2631–2635.
50. Dohi, M., Hasegawa, T., Yamamoto, K., & Marshall, B. (2000). Hepatocyte growth factor attenuates collagen accumulation in a murine model of

pulmonary fibrosis. *American Journal of Respiratory and Critical Care Medicine*, 162(6), 2302–2307.

51. Dragoo, J., & Chang, W. (2017). Arthroscopic harvest of adipose-derived mesenchymal stem cells from the infrapatellar fat pad. *American Journal of Sports Medicine*, 45(13), 3119–3127.

52. Dunn, J. (2014). *Manual of Diagnostic Cytology*. Wiley, pp. 75-88.

53. Edaso, T., & Kebede, A. (2018). Review on applications of stem cells in veterinary therapeutic practices. *Journal of Animal and Veterinary Sciences*, 4(2), 20-32.

54. Edwards, B. (2004). Stem cells today: B1. Bone marrow stem cells. *Reproductive Biomedicine Online*, 9(5):541-583.

55. Egea-Zorrilla, A., Nogués, L., Borja, V., & Pardo-Saganta, A. (2022). Promises and challenges of cell-based therapies to promote lung regeneration in idiopathic pulmonary fibrosis. *Cells*, 11(16):2595-2595.

56. Egger, C., Cannet, C., Gérard, C., Jarman, E., Jarai, G., Feige, A., & Beckmann, N. (2013). Administration of bleomycin via the oropharyngeal aspiration route leads to sustained lung fibrosis in mice and rats as quantified by UTE-MRI and histology. *PLoS ONE*, 8(5), e63432.

57. Egusa, H., Sonoyama, W., Nishimura, M., Atsuta, I., & Akiyama, K. (2012). Stem cells in dentistry - part II: clinical applications. *Journal of Prosthodontic Research*, 56(4), 1883-1958.

58. Elitok, B. (2018). An overview of respiratory diseases in pets. *Journal of Surgery*, 9(3), 555764.

59. El-Kehdy, H., Pourcher, G., Zhang, W., Hamidouche, Z., Goulinet-Mainot, S., Sokal, E., & Dubart-Kupperschmitt, A. (2016). Hepatocytic differentiation potential of human fetal liver mesenchymal stem cells: in vitro and in vivo evaluation. *Stem Cells International*, 2016, 6323486.

60. Elliott, F., & Reid, L. (1965). Some new facts about the pulmonary artery and its branching pattern. *Clinical Radiology*, 16(3), 193–198.

61. Engle, M., Dooley, M., & Brown, D. (1987). Evidence for lactate utilization for fetal lung glycogen synthesis. *Biochemical and biophysical research communications*, 145 (1), 397-401.
62. Eriksson, M., von Euler, H., Ekman, E., Nordling, K., Häddström, J., & Johansson, J. (2009). Surfactant protein C in canine pulmonary fibrosis. *Journal of Veterinary Internal Medicine*, 23(6), 1170–1174.
63. Etulain, J. (2018). Platelets in wound healing and regenerative medicine. *Platelets*, 29 (6), 556-568.
64. Evola, M., Edmondson, E., Reichle, J., Biller, D., Mitchell, C., & Valdés-Martínez, A. (2014). Radiographic and histopathologic characteristics of pulmonary fibrosis in nine cats. *Veterinary Radiology*, 55(2), 133–140.
65. Faita, T., Silva, V., Sattin, W., Pinheiro, A., & Ambrósio, C. (2016). Amniotic membrane: alternative source of mesenchymal stromal cells in several animals species. *Pesquisa Veterinaria Brasileira*, 36(6), 520-525.
66. Fan, H., Cai, J., Tian, A., Li, Y., Yuan, H., Jiang, Z., Yu, Y., Ruan, L., Hu, P., Yue, M., Chen, N., Li, J. & Zhu, C. (2021). Comparison of liver biomarkers in 288 COVID-19 patients: a mono-centric study in the early phase of pandemic. *Frontiers in Medicine*, 7:584888.
67. Fleischman, R., Baker, J., Thompson, G., Schaeppi, U., Illievski, V., Cooney, D., & Davis, R. (1971). Bleomycin-induced interstitial pneumonia in dogs. *Thorax*, 26(6), 675–682.
68. Fortier, L., & Travis, A. (2011). Stem cells in veterinary medicine. *Stem Cell Research and Therapy*, 2(1), 9.
69. Fortier, L., Potter, H., Rickey, E., Schnabel, L., Foo, L., Chong, L., & Nixon, A. (2010). Concentrated bone marrow aspirate improves full-thickness cartilage repair compared with microfracture in the equine model. *Journal of Bone and Joint Surgery - Series A*, 92(10), 1927–1937.
70. Fox, J., Chamberlain, G., Ashton, B., & Middleton, J. (2007). Recent advances into the understanding of mesenchymal stem cell trafficking. *British Journal of Haematology*, 137(6), 491-502.

71. Fredriksson, K., Stridh, Y., Lundahl, J., Rennard, S., & Skold, C. (2004). Red blood cells inhibit proliferation and stimulate apoptosis in human lung fibroblasts in vitro. *Immunology*, 59(6), 559–565.
72. Friedenstein, A., Chailakhyan, R., & Gerasimov, U. (1987). Bone marrow osteogenic stem cells: in vitro cultivation and transplantation in diffusion chambers. *Cell Proliferation*, 20(3), 263–272.
73. Fulcher, M., & Randell, S. (2013). Human nasal and tracheo-bronchial respiratory epithelial cell culture. *Methods in Molecular Biology*, 945, 109–121.
74. Fulcher, M., Gabriel, S., Burns, K., Yankaskas, J., & Randell, S. (2005). Well-differentiated human airway epithelial cell cultures. *Methods in Molecular Medicine*, 107, 183–206.
75. Gail, D., & Lenfant, C. (1983). Cells of the lung: biology and clinical implications. *American Review of Respiratory Disease*, 127, 366–387.
76. Giangreco, A., Reynolds, S., & Stripp, B. (2002). Terminal bronchioles harbor a unique airway stem cell population that localizes to the bronchoalveolar duct junction. *American Journal of Pathology*, 161(1), 173–182.
77. Gong, M., Yu, B., Wang, J., Wang, Y., Liu, M., Paul, C., & Xu, M. (2017). Mesenchymal stem cells release exosomes that transfer miRNAs to endothelial cells and promote angiogenesis. *Oncotarget*, 8(28), 45200–45212.
78. Gonzalez Morales, S., & Yamada, K. (2020). Cell and matrix dynamics in branching morphogenesis. *Principles of Tissue Engineering*, 13, 217–235.
79. Granero-Molto, F., Weis, J., Longobardi, L., & Spagnoli, A. (2008). Role of mesenchymal stem cells in regenerative medicine: application to bone and cartilage repair. *Expert Opinion on Biological Therapy*, 8(3), 255–268.
80. Griese, M. (2022). Etiologic classification of diffuse parenchymal (interstitial) lung diseases. *Journal of Clinical Medicine*, 11(6), 1747.
81. Ha, C., Park, Y., Chung, J., & Park, Y. (2015). Cartilage repair using composites of human umbilical cord blood-derived mesenchymal stem cells and hyaluronic acid hydrogel in a minipig model. *STEM CELLS Translational Medicine*, 4(9), 1044–1051.



82. Haase, V. (2013). Regulation of erythropoiesis by hypoxia-inducible factors. *Blood Reviews*, 27(1), 41–53.

83. Haley, P., Finch, G., Mewhinney, J., Harmsen, A., Hahn, F., Hoover, M., & Bice, D. (1989). A canine model of beryllium-induced granulomatous lung disease. *Laboratory Investigation*, 61(2), 219–227.

84. Hart, S., & Waddell, L. (2016). Suspected drug-induced infiltrative lung disease culminating in acute respiratory failure in a dog treated with cytarabine and prednisone. *Journal of Veterinary Emergency and Critical Care*, 26(6), 844–850.

85. Heikkila, H., Lappalainen, A., Day, M., Clercx, C., & Rajamäki, M. (2011). Clinical, bronchoscopic, histopathologic, diagnostic imaging, and arterial oxygenation findings in west highland white terriers with idiopathic pulmonary fibrosis. *Journal of Veterinary Internal Medicine*, 25(3), 433–439.

86. Henderson, R. (2005). Use of bronchoalveolar lavage to detect respiratory tract toxicity of inhaled material. *Experimental and Toxicologic Pathology*, 57(1), 155–159.

87. Herriges, M., & Morrisey, E. (2014). Lung development: orchestrating the generation and regeneration of a complex organ. *Development*, 141(3), 502–513.

88. Hershey, A., Kurzman, I., Forrest, L., Bohling, C., Stonerook, M., Placke, M., & Vail, D. (1999). Inhalation chemotherapy for macroscopic primary or metastatic lung tumors: proof of principle using dogs with spontaneously occurring tumors as a model. *Clinical Cancer Research*, 5(9), 2653–2659.

89. Hirshman, C., Austin, D., Klein, W., Hanifin, J., & Hulbert, W. (1986). Increased metachromatic cells and lymphocytes in bronchoalveolar lavage fluid of dogs with airway hyperreactivity. *The American review of respiratory disease*, 133(3), 482–487.

90. Hogan, B., Barkauskas, C., Chapman, H., Epstein, J., Jain, R., Hsia, C., & Morrisey, E. (2014). Repair and regeneration of the respiratory system: complexity, plasticity, and mechanisms of lung stem cell function. *Cell Stem Cell*, 15(2), 123–128.

91. Hong, K., Reynolds, S., Watkins, S., Fuchs, E., & Stripp, B. (2004). In vivo differentiation potential of tracheal basal cells: evidence for multipotent and unipotent subpopulations. *American Journal of Physiology - Lung Cellular and Molecular Physiology*, 286(4), 30-34.

92. Huang, K., Kang, X., Wang, X., Wu, S., Xiao, J., Li, Z., Wu, X., & Zhang, W. (2014). Conversion of bone marrow mesenchymal stem cells into type II alveolar epithelial cells reduces pulmonary fibrosis by decreasing oxidative stress in rats. *Molecular Medicine Reports*, 11, 1685 - 1692.

93. Huranji, W. (2019). Therapeutic prospective of stem cells in veterinary practice. *Journal of Veterinary Science and Research*, 4 (2), 1–5.

94. Indrawattana, N., Chen, G., Tadokoro, M., Shann, L., Ohgushi, H., Tateishi, T., & Bunyaratvej, A. (2004). Growth factor combination for chondrogenic induction from human mesenchymal stem cell. *Biochemical and Biophysical Research Communications*, 320(3), 914–919.

95. Jana, A., Romana, P., & Daniela, M. (2019). Experimental models of pulmonary fibrosis and their translational potential. *Acta Medica Martiniana*, 19(3), 95–102.

96. Jeffery, P., & Li, D. (1997). Airway mucosa: secretory cells, mucus and mucin genes. *European Respiratory Journal*, 10(7), 1655–1662.

97. Jiang, Y., Vaessen, B., Lenvik, T., Blackstad, M., Reyes, M., & Verfaillie, C. (2002). Multipotent progenitor cells can be isolated from postnatal murine bone marrow, muscle, and brain. *Experimental Hematology*, 30(8), 896–904.

98. Jin, L., Wang, Z., & Qi, X. (2018). Diffuse idiopathic pulmonary neuroendocrine cell hyperplasia: case series and a review of the literature. *Medicine*, 97(52), e13806.

99. Jingjing, W, Qiuyan, Z., Guo, Y., Ruoxuan, H., Chao, L., Yuanmeng, Q., Changfu, H., & Wu, Y. (2021). Mesenchymal stem cells ameliorate silica-induced pulmonary fibrosis by inhibition of inflammation and epithelial-mesenchymal transition. *Journal of Cellular and Molecular Medicine*, 25(13):6417–6428.

100. Joannides, A., Gaughwin, P., Schwiening, C., Majed, H., Sterling, J., Compston, A., & Chandran, S. (2004). Efficient generation of neural precursors from adult human skin: astrocytes promote neurogenesis from skin-derived stem cells. *Lancet*, 364(9429), 172–178.

101. Johnston, W. (1986). Cytologic diagnosis of lung cancer: principles and problems. *Pathology Research and Practice*, 181(1), 1–36.

102. Jorissen, M., Van der Schueren, B., Tyberghein, J., Van der Berghe, H., & Cassiman, J. (1989). Ciliogenesis and coordinated ciliary beating in human nasal epithelial cells cultured in vitro. *Acta Oto-Rhino-Laryngologica Belgica*, 43(1), 67–73.

103. Karvonen, R., Fernandez-Madrid, F., Maughan, R., Palmer, K., & Fernandez-Madrid, I. (1987). An animal model of pulmonary radiation fibrosis with biochemical, physiologic, immunologic, and morphologic observations. *Radiation Research*, 111(1), 68–80.

104. Katrivesis, K., Elia, J., Etiz, B., Cooley-Rieders, K., Hosseinian, S., & Melucci, S. (2022). An overview of lung anatomy and physiology. In *mechanical ventilation amid the COVID-19 pandemic*. Springer International Publishing, pp. 5–24.

105. Kharkevych, Y., Bokotko, R., Mazurkevych, A., Deryabina, O., Kovpak, V., Malyuk, N., Kladnytska, L., & Demyantseva, Y. (2019). Chondrogenic differentiation of mesenchal stem cells of the rabbit depending on the type of the cultural system. *Scientific and Technical Bulletin of State Scientific Research*, 20(2), 250–260.

106. Khatri, M., O'Brien, T., & Sharma, J. (2009). Isolation and differentiation of chicken mesenchymal stem cells from bone marrow. *Stem Cells and Development*, 18(10), 1485–1492.

107. Kim, G., Seo, M., Park, W., & Lee, G. (2020). Bone marrow aspirate concentrate: its uses in osteoarthritis. *International Journal of Molecular Sciences*, 21(9), 3224.

108. Kim, H., & Nelson, C. (2012). Extracellular matrix and cytoskeletal dynamics during branching morphogenesis. *Organogenesis*, 8(2), 56–64.
109. Kim, H., Sammak, P., & Ingbar, D. (1999). Hepatocyte growth factor stimulates migration of type II alveolar epithelial cells on the provisional matrix proteins fibronectin and fibrinogen. *Chest*, 116(41), 94S–95S.
110. Kim, S., Cheresch, P., Jablonski, R., & Kamp, D. (2015). The role of mitochondrial DNA in mediating alveolar epithelial cell apoptosis and pulmonary fibrosis. *International Journal of Molecular Sciences*, 16(9), 21486–21519.
111. Kim, S., Min, W., Chun, S., Lee, W., Chung, H., Choi, S., Yang, S., Yang, Y., & Yoo, J. (2010). Protein expression profiles during osteogenic differentiation of mesenchymal stem cells derived from human umbilical cord blood. *The Tohoku Journal of Experimental Medicine*, 221(2), 141–150.
112. King, T., Pardo, A., & Selman, M. (2011). Idiopathic pulmonary fibrosis. *Lancet*, 378(9807), 1949–1961.
113. Klymiuk, M., Balz, N., Elashry, M., Heimann, M., Wenisch, S., & Arnhold, S. (2019). Exosomes isolation and identification from equine mesenchymal stem cells. *BMC Veterinary Research*, 15(1), 42.
114. Kodavanti, U. (2014). Respiratory toxicity biomarkers. *Biomarkers in Toxicology*. Academic Press, 217–239.
115. Kornicka, K., Geburek, F., Röcken, M., & Marycz, K. (2019). Stem cells in equine veterinary practice – current trends, risks, and perspectives. *Journal of Clinical Medicine*, 8 (5), 675.
116. Kotton, D., & Morrisey, E. (2014). Lung regeneration: mechanisms, applications and emerging stem cell populations. *Nature Medicine*, 20(8), 822–832.
117. Kovpak, V., Mazurkevych, A., & Kharkevych, Y. (2020). The Effect of Allogenic Cell Cultures on Type I Diabetic Rats, GRIN Verlag, 25(4) 21–40.
118. Krause, D., Theise, N., Collector, M., Henegariu, O., Hwang, S., Gardner, R., Neutzel S., & Sharkis, S. (2001). Multi-organ, multi-lineage engraftment by a single bone marrow-derived stem cell. *Cell*, 105(3), 369–377.

119. Krugten, M., Cobben, N., Lamers, R., van Dieijen-Visser, M., Wagenaar, S., Wouters, E., & Drent, M. (1996). Serum LDH: a marker of disease activity and its response to therapy in idiopathic pulmonary fibrosis. *The Netherlands journal of medicine*, 48(6), 220–233.

120. Kucinski, I., & Gottgens, B. (2020). Advancing stem cell research through multimodal single-cell analysis. *Cold Spring Harbor Perspectives in Biology*, 12(7), 1–22.

121. Kuehn N. (2018). Overview of respiratory diseases of small animals. *Respiratory System*, 9(3), 555764.

122. Kulus, M., Kulus, J., Jankowski, M., Borowiec, B., Jeseta, M., Bukowska, D., & Antosik, P. (2018). The use of mesenchymal stem cells in veterinary medicine. *Medical Journal of Cell Biology*, 6(3), 101–107.

123. Kumar, K., Das, K., Madhusoodan, A., Kumar, A., Singh, P., Mondal, T., & Bag, S. (2018). Rat bone marrow derived mesenchymal stem cells differentiate to germ cell like cells. *BioRxiv*, 15(3), 1–21.

124. Lakatos, H., Burgess, H., Thatcher, T., Redonnet, M., Hernady, E., Williams, J., & Sime, P. (2006). Oropharyngeal aspiration of a silica suspension produces a superior model of silicosis in the mouse when compared to intratracheal instillation. *Experimental Lung Research*, 32(5), 181–199.

125. Lan, Y., Choo, K., Chen, C., Hung, T., Chen, Y., Hsieh, C., Kuo, H., & Chong, K. (2015). Hypoxia-preconditioned mesenchymal stem cells attenuate bleomycin-induced pulmonary fibrosis. *Stem Cell Research and Therapy*, 6(1), 97.

126. Laney, A., Blackley, D., & Halldin, C. (2017). Radiographic disease progression in contemporary US coal miners with progressive massive fibrosis. *Occupational and Environmental Medicine*, 74(7), 517–520.

127. Langvad, E. (2009). The application of a tidal flow culture method to the study of histological and lactate dehydrogenase (LDH)-isoenzymatic changes in primary mouse lung cell cultures. *Acta pathologica et microbiologica Scandinavica*, 78(5), 497–504 .

128. Larsen, B., Smith, M., Elicker, B., Fernandez, J., DeMorvil, G., Pereira, C., & Leslie, K. (2017). Diagnostic approach to advanced fibrotic interstitial lung disease bringing together clinical, radiologic, and histologic clues. In *Archives of Pathology and Laboratory Medicine*, 114(7), 901–915.

129. Lechner, J., Haugen, A., McClendon, I., & Ward Pettis, E. (1982). Clonal growth of normal adult human bronchial epithelial cells in a serum-free medium. In *In Vitro*, 18(7), 633–642.

130. Lee, S., Jang, A., Kim, Y., Cha, J., Kim, T., Jung, S., Park S., Lee, Y., Won, J., Kim, Y., & Park, C. (2010). Modulation of cytokine and nitric oxide by mesenchymal stem cell transfer in lung injury/fibrosis. *Respiratory Research*, 11(1), 16.

131. Lei, Q., Chao, L., Meng, B., Dazhi, Y., Gui-Xing, M., Wei-hong, Y., Guozhi, X., & Huiling, C. (2022). Mesenchymal stem cells in fibrotic diseases—the two sides of the same coin. *Acta Pharmacologica Sinica*, 44(2):268–287.

132. Leuning, D., Reinders, M., Li, J., Peired, A., Lievers, E., de Boer, H., & Rabelink, T. (2017). Clinical-grade isolated human kidney perivascular stromal cells as an organotypic cell source for kidney regenerative medicine. *Stem Cells Translational Medicine*, 6(2), 405–418.

133. Levoux, J., Prola, A., Lafuste, P., Gervais, M., Chevallier, N., Koumaiha, Z., Kefi, K., & Rodriguez A. M. (2021). Platelets Facilitate the Wound-Healing Capability of Mesenchymal Stem Cells by Mitochondrial Transfer and Metabolic Reprogramming. *Cell Metabolism* 33 (3), 283-299.e9.

134. Lewis, D., Williams, T. & Beck, S. (2014) Foamy macrophage responses in the rat lung following exposure to inhaled pharmaceuticals: a simple, pragmatic approach for inhaled drug. *Journal of Applied Toxicology*, 34,319–31.

135. Li, M., Li, Y., Hou, Y., Sun, X., Sun, Q., & Wang, W. (2004). Isolation and culture of pluripotent cells from in vitro produced porcine embryos. *Zygote*, 12(1), 43–48.

136. Li, X., Duan, L., Liang, Y., Zhu, W., Xiong, J., & Wang, D. (2016). Human umbilical cord blood-derived mesenchymal stem cells contribute to



chondrogenesis in coculture with chondrocytes. *BioMed Research International*, 2016, 3827057.

137. Lin, H., Fujita, N., Endo, K., Morita, M., Takeda, T., Nakagawa, T., & Nishimura, R. (2017). Isolation and characterization of multipotent mesenchymal stem cells adhering to adipocytes in canine bonemarrow. *Stem Cells and Development*, 26(6), 431–440.

138. Lindy, S., Kahanpää, K., Karhunen, P., Halme, J., & Uitto, J. (1970). Lactate dehydrogenase isoenzymes during the development of experimental fibrosis. *The Journal of laboratory and clinical medicine*, 76 5, 756–60 .

139. Liu, X., & Engelhardt, J. (2008). The glandular stem/progenitor cell niche in airway development and repair. In *Proceedings of the American Thoracic Society*, 5(6), 682–688.

140. Lucas, D. (2017). The bone marrow microenvironment for hematopoietic stem cells. In *Advances in Experimental Medicine and Biology*, 1047, 5–18.

141. Luke, A., Patnaik, R., Kuriadom, S., Abu-Fanas, S., Mathew, S., & Shetty, K. (2020). Human dental pulp stem cells differentiation to neural cells, osteocytes and adipocytes-An in vitro study. *Heliyon*, 6(1), e03054.

142. Maher, T. (2012). A clinical approach to diffuse parenchymal lung disease. *Immunology and Allergy Clinics of North America*, 32(4), 453–472.

143. Mainz, J., Dopfer, C., Dornaus, S., & Beck, J. (2009). Terminale Lungeninsuffizienz bei milder Mukoviszidose. *Pneumologie*, 63, 231–234.

144. Marcoux, G., Duchez, A., Rousseau, M., Lévesque, T., Boudreau, L., & Boilard, E. (2017). Microparticle and mitochondrial release during extended storage of different types of platelet concentrates. *Platelets* 28 (3), 272–280.

145. Markoski, M. (2016). Advances in the use of stem cells in veterinary medicine: from basic research to clinical practice. *Scientifica*, 2016, 4516920.

146. Martin, D., Cox, N., Hathcock, T., Niemeyer, G., & Baker, H. (2002). Isolation and characterization of multipotential mesenchymal stem cells from feline bone marrow. *Experimental Hematology*, 30(8), 879–886.

147. Masayuki, O., & Kiyoshi, A. (2008). Hematopoietic growth factors, cytokines, and bone-marrow microenvironment. *Japanese journal of clinical medicine*, 66(3):444.

148. Mazurkevych, A., & Surtaieva, Y. (2023). Restoration of the morphofunctional state of rats lungs with experimental fibrosis through transplanted stem cells. *Agricultural Science and Practice*, 10(1), 12–23.

149. McCarrel, T., & Fortier, L. (2009). Temporal growth factor release from platelet-rich plasma, trehalose lyophilized platelets, and bone marrow aspirate and their effect on tendon and ligament gene expression. *Journal of Orthopaedic Research*, 27(8), 1033–1042.

150. McDaniel, J., Antebi, B., Pilia, M., Hurtgen, B., Belenkiy, S., Necsoiu, C., & Batchinsky, A. (2017). Quantitative assessment of optimal bone marrow site for the isolation of porcine mesenchymal stem cells. *Stem Cells International*, 2017, 1836960.

151. Miller, R., Allen, T., Barrios, R., Beasley, M., Burke, L., Cagle, P., & Smith, M. (2018). Hypersensitivity pneumonitis: a perspective from members of the pulmonary pathology society. *Archives of Pathology and Laboratory Medicine*, 142(1), 120–126.

152. Mirsadraee, M. (2014). Anthracosis of the lungs: etiology, clinical manifestations and diagnosis: a review. *Tanaffos*, 13(4), 1–13.

153. Moore, B., Hogaboam, C. (2008). Murine models of pulmonary fibrosis. *American Journal of Physiology - Lung Cellular and Molecular Physiology*, 294, 152–60.

154. Moore, B., Murray, L., Das, A., Wilke, C., Herrygers, A., & Toews, G. (2006). The role of CCL12 in the recruitment of fibrocytes and lung fibrosis. *American Journal of Respiratory Cell and Molecular Biology*, 35(2), 175–181.

155. Morgan, G., Pharm, B., & Breit, S. (1995). Radiation and the lung: a reevaluation of the mechanisms mediating pulmonary injury. *International Journal of Radiation Oncology, Biology, Physics*, 31(2), 361–369.

156. Morishima, Y., Nomura, A., Uchida, Y., Noguchi, Y., Sakamoto, T., Ishii, Y., & Sekizawa, K. (2001). Triggering the induction of myofibroblast and fibrogenesis by airway epithelial shedding. *American Journal of Respiratory Cell and Molecular Biology*, 24(1), 1–11.
157. Morrisey, E., & Hogan, B. (2010). Preparing for the first breath: genetic and cellular mechanisms in lung development. *Developmental Cell*, 18(1), 8–23.
158. Morrow, P., & Yuile, C. (1982). The disposition of coal dusts in the lungs and tracheobronchial lymph nodes of dogs. *Toxicological Sciences*, 2(6), 300–305.
159. Murray, J. (2010). The structure and function of the lung. *The international journal of tuberculosis and lung disease: the official journal of the International Union against Tuberculosis and Lung Disease*, 14(4), 391–396.
160. Nkadi, P., Merritt, T., Pillers, D. (2009). An overview of pulmonary surfactant in the neonate: genetics, metabolism, and the role of surfactant in health and disease. *Molecular Genetics and Metabolism*, 97(2), 95–101.
161. Orr, J., & Hynds, R. (2021). Stem cell–derived respiratory epithelial cell cultures as human disease models. *American Journal of Respiratory Cell and Molecular Biology*, 64(6), 657–668.
162. Ortiz, L., Gambelli, F., McBride, C., Gaupp, D., Baddoo, M., Kaminski, N., & Phinney, D. (2003). Mesenchymal stem cell engraftment in lung is enhanced in response to bleomycin exposure and ameliorates its fibrotic effects. *Proceedings of the National Academy of Sciences of the United States of America*, 100(14), 8407–8411.
163. Parasuraman, S., Raveendran, R., & Kesavan, R. (2010). Blood sample collection in small laboratory animals. *Journal of Pharmacology and Pharmacotherapeutics*, 1(2), 87–93.
164. Park, Y., Ha, C., Kim, J., Han, W., & Chung, J. (2017). Single-stage cell-based cartilage repair in a rabbit model: cell tracking and in vivo chondrogenesis of human umbilical cord blood-derived mesenchymal stem cells and hyaluronic acid hydrogel composite. *Osteoarthritis and Cartilage*, 25(4), 570–580.

165. Patwa, A., & Shah, A. (2015). Anatomy and physiology of respiratory system relevant to anaesthesia. *Indian Journal of Anaesthesia*, 59(9), 533–541.
166. Pelekanos, R., Sardesai, V., Futrega, K., Lott, W., Kuhn, M., & Doran, M. (2016). Isolation and expansion of mesenchymal stem/stromal cells derived from human placenta tissue. *Journal of Visualized Experiments*, 112, e54204.
167. Pereira, R., O'Hara, M., Laptev, A., Halford, K., Pollard, M., Class, R., Simon D., Livezey, K., & Prockop, D. (1998). Marrow stromal cells as a source of progenitor cells for nonhematopoietic tissues in transgenic mice with a phenotype of osteogenesis imperfecta. *National Academy of Sciences*, 95(3), 1142–1147.
168. Plumb, D. (2008). *Plumb's veterinary drug handbook sixth edition*. Blackwell Publishing, pp. 1136, Ames, IA: 872–874.
169. Przadka, P., Buczak, K., Frejlich, E., Gąsior, L., Suliga, K., & Kielbowicz, Z. (2021). The role of mesenchymal stem cells (Mscs) in veterinary medicine and their use in musculoskeletal disorders. *Biomolecules*, 11, 1141.
170. Puhalla, S., Bhattacharya, S., & Davidson, N. (2012). Hematopoietic growth factors: Personalization of risks and benefits. *Molecular Oncology*, 6(2), 237–241.
171. Purwaningrum, M., Jamilah, N., Purbantoro, S., Sawangmake, C., & Nantavisai, S. (2021). Comparative characteristic study from bone marrow-derived mesenchymal stem cells. *Journal of Veterinary Science*, 22(6), e74.
172. Rafalskaya, A. (2021). A perspective approach to the treatment of diseases caused by tissue fibrosis using the secretome of mesenchymal stem cells. *Environmental Problems Of Tthe XXI Century*.
173. Raghu, G., Collard, H., Egan, J., Martinez, F., Behr, J., Brown, K., & Schönemann, H. (2011). An official ATS/ERS/JRS/ALAT statement: idiopathic pulmonary fibrosis: evidence-based guidelines for diagnosis and management. *American Journal of Respiratory and Critical Care Medicine*, 183(6), 788–824.
174. Raghu, G., Remy-Jardin, M., Myers, J., Richeldi, L., Ryerson, C., Lederer, D., & Wilson, K. (2018). Diagnosis of idiopathic pulmonary fibrosis an

official ATS/ERS/JRS/ALAT clinical practice guideline. *American Journal of Respiratory and Critical Care Medicine*, 198(5), e44–e68.

175. Rao Tata, P., & Rajagopal, J. (2017). Plasticity in the lung: making and breaking cell identity. *Development*, 144(5), 755–766.

176. Rawlins, E., Okubo, T., Xue, Y., Brass, D., Auten, R., Hasegawa, H., & Hogan, B. (2009). The role of scgbl1a1+ clara cells in the long-term maintenance and repair of lung airway, but not alveolar, epithelium. *Cell Stem Cell*, 4(6), 525–534.

177. Reiner, C. (2019). Interstitial lung diseases in dogs and cats part II: known cause and other discrete forms. *Veterinary Journal*, 243, 55–64.

178. Richeldi, L., Kolb, M., Jouneau, S., Wuyts, W., Schinzel, B., Stowasser, S., & Raghu, G. (2020). Efficacy and safety of nintedanib in patients with advanced idiopathic pulmonary fibrosis. *BMC Pulmonary Medicine*, 20(3), 1–8.

179. Richeldi, L., Wilson, K., & Raghu, G. (2018). Diagnosing idiopathic pulmonary fibrosis in 2018: bridging recommendations made by experts serving different societies. *European Respiratory Journal*, 52(3), 1801485.

180. Ringoir, S. (1975). Serum lactate dehydrogenase isozymes in human lung homotransplantation. *Clinica chimica acta; international journal of clinical chemistry*, 58(3), 291–304 .

181. Roberts, S., Howie, S., Wallace, W., Brown, D., Lamb, D., Ramage, E., & Donaldson, K. (1995). A novel model for human interstitial lung disease: hapten-driven lung fibrosis in rodents. *The Journal of Pathology*, 176(3), 309–318.

182. Rock, J., Onaitis, M., Rawlins, E., Lu, Y., Clark, C., Xue, Y., & Hogan, B. (2009). Basal cells as stem cells of the mouse trachea and human airway epithelium. *Proceedings of the National Academy of Sciences of the United States of America*, 106(31), 12771–12775.

183. Roggli, V., Gibbs, A., Attanoos, R., Churg, A., Popper, H., Corrin, B., & Honma, K. (2016). Pathology of asbestosis: an update of the diagnostic criteria response to a critique. *Pathology and Laboratory Medicine*, 140(9), 950–952.

184. Rojas, M., Xu, J., Woods, C., Mora, A., Spears, W., & Brigham, K. (2005). Bone marrow-derived mesenchymal stem cells in repair of the injured lung. *American Journal of Respiratory Cell and Molecular Biology*, 22(2), 145–152.
185. Rubensohn, M. (2009). Inhalation pneumonitis in a dog from spores of puffball mushrooms. *Canadian Veterinary Journal*, 50(1), 93.
186. Saba, C., Vickery, K., Clifford, C., Burgess, K., Phillips, B., Vail, D., ... Thamm, D. (2018). Rabacfosadine for relapsed canine B-cell lymphoma: efficacy and adverse event profiles of 2 different doses. *Veterinary and Comparative Oncology*, 16(1), E76–E82.
187. Sabry, M., Elkalawy, S., Abo-Elnour, R., & Abd-El-Maksod, D. (2014). Histological AND immunohistochemical study on the effect of stem cell therapy on bleomycin induced pulmonary fibrosis in albino rat. *International Journal of Stem Cells*, 7, 33–42.
188. Salton, F., Volpe, M., & Confalonieri, M. (2019). Epithelial-mesenchymal transition in the pathogenesis of idiopathic pulmonary fibrosis. *Medicina (Lithuania)*, 55(4), 83.
189. Sanchez, V., Pietruska, J., Miselis, N., Hurt, R., & Kane, A. (2009). Biopersistence and potential adverse health impacts of fibrous nanomaterials: what have we learned from asbestos? *Wiley Interdisciplinary Reviews: Nanomedicine and Nanobiotechnology*, 5(1), 511–529.
190. Sánchez-Vizcaíno, F., Jones, P., Menacere, T., Heayns, B., Wardeh, M., Newman, J., & McConnell, K. (2016). Small animal disease surveillance: respiratory disease. *Veterinary Record*, 178(15), 361–364.
191. Sato, K., Tashiro, Y., Chibana, S., Yamashita, A., Karakawa, T., & Kohrogi, H. (2008). Role of lipid-derived free radical in bleomycin-induced lung injury in mice: availability for ESR spin trap method with organic phase extraction. *Biological and Pharmaceutical Bulletin*, 31(10), 1855–1859.
192. Savukinas, U., Enes, S., Sjöland, A., & Westergren-Thorsson, G. (2016). Concise review: the bystander effect: mesenchymal stem cell-mediated lung repair. *Stem Cells*, 34(6), 1437–1444.

193. Selman, M., & Pardo, A. (2006). Role of epithelial cells in idiopathic pulmonary fibrosis: from innocent targets to serial killers. *Proceedings of the American Thoracic Society*, 3(4), 364–372.
194. Sgalla, G., Franciosa, C., Simonetti, J., & Richeldi, L. (2020). Pamrevlumab for the treatment of idiopathic pulmonary fibrosis. *Expert Opinion on Investigational Drugs*, 29(8), 771–777.
195. Shang, Q., Wang, Z., Liu, W., Shi, Y., Cui, L., & Cao, Y. (2001). Tissue-engineered bone repair of sheep cranial defects with autologous bone marrow stromal cells. *Journal of Craniofacial Surgery*, 12(6), 586–593.
196. Sharma, A., Bury, M., Marks, A., Fuller, N., Meisner, J., Tapaskar, N., & Cheng, E. (2011). A nonhuman primate model for urinary bladder regeneration using autologous sources of bone marrow-derived mesenchymal stem cells. *Stem Cells*, 29(2), 241–250.
197. Shoyaib, A., Archie, S., & Karamyan, V., (2020). Intraperitoneal route of drug administration: should it be used in experimental animal studies? *Pharmaceutical Research*, 37(1), 12.
198. Shupyk, O., Masurkevych, A., Bokotko, R., Savchuk, T., Pasnichenko, O., & Krystyniak Y. (2020). The effectiveness of amniotic membrane depending on the cause of corneal damage in dogs. *Ukrainian Journal of Veterinary Sciences* 11(4), 132–145.
199. Simon, M., Drehmer, M., Silva, F., Hoffmann, A., Ricachinewsky, C., Procianoy, E., Scattolin, I., & Barreto, S. (2011). Association of nutritional status, plasma, albumin levels and pulmonary function in cystic fibrosis. *Nutricion hospitalaria*, 26(6), 1322-7.
200. Singleton, D., Stavisky, J., Jewell, C., Smyth, S., Brant, B., Sánchez-Vizcaíno, F., & Radford, A. (2019). Small animal disease surveillance 2019: respiratory disease, antibiotic prescription and canine infectious respiratory disease complex. *Veterinary Record*, 184(21), 640–645.



201. Skorupski, K., Durham, A., Duda, L., & Sørenmo, K. (2008). Pulmonary fibrosis after high cumulative dose nitrosourea chemotherapy in a cat. *Veterinary and Comparative Oncology*, 6(2), 120–125.
202. Smajilagić, A., Aljičević, M., Redžić, A., Filipović, S., & Lagumdžija, A. (2013). Rat bone marrow stem cells isolation and culture as a bone formative experimental system. *Journal of Basic Medical Sciences*, 13(1), 27–30.
203. Soleimani, M., Nadri, S., & Izadpanah, R. (2008). Isolation of mesenchymal stem cells from mouse bone marrow: frequent medium change method. *Tehran University Medical Journal*, 66(4), 229–236.
204. Stadnyk, N., Bokotko, R., Savchuk, T., Kulida, M., & Mazurkevych, A. (2021). Serum creatine phosphokinase activity in rabbits during regeneration of experimentally damaged muscle tissue and after its stimulation by transplanted msc. *Ukrainian Journal of Veterinary Sciences*, 12(4), 25–31.
205. Stadnyk, N., Bokotko, R., Savchuk, T., Kulida, M., & Mazurkevych, A. (2021). Serum creatine phosphokinase activity in rabbits during regeneration of experimentally damaged muscle tissue and after its stimulation by transplanted msc. *Ukrainian Journal of Veterinary Sciences*, 12(4), 127–139.
206. Stripp, B., & Reynolds, S. (2008). Maintenance and repair of the bronchiolar epithelium. In *Proceedings of the American Thoracic Society*, 5(3), 328–333.
207. Surtaieva, Y. (2023). The effect of mesenchymal stem cells on platelet function in rats with experimental lung injury. *Ukrainian Journal of Veterinary Sciences*, 14(2), 112–126.
208. Surtaieva, Y., Mazurkevich, A., & Bokotko, R. (2022). Effects of transplanted mesenchymal stem cells on repair of the lung tissue of rats with pulmonary fibrosis. *Regulatory Mechanisms in Biosystems*, 13(3), 308–316.
209. Susuri, N., Gazdhar, A., Gugger, M., & Geiser, T. (2011). HGF expressing stem cells in the human fibrotic lung originate from the bone marrow. *European Respiratory Journal*, 38, 3236.

210. Takehara, H., Makita, M., Tanaka, R., Tsuchiya, M., Naya, M., & Hayashi, M. (2014). Lung toxicity assessment using bronchoalveolar lavage fluid and pleural lavage fluid cytology by intratracheal treatment in rats. *Journal of Toxicological Sciences*, 39(1), 141–145.

211. Takemitsu, H., Zhao, D., Yamamoto, I., Harada, Y., Michishita, M., & Arai, T. (2012). Comparison of bone marrow and adipose tissue-derived canine mesenchymal stem cells. *BMC Veterinary Research*, 8, 150.

212. Takeshi, I., Yoko, H., Akifumi, T., & Nagahiro, M. (2017). Bone Marrow Endothelial Cells Induce Immature and Mature B Cell Egress in Response to Erythropoietin. *Cell Structure and Function*, 42(2):149–157.

213. Takita, T. (1979). Metal complex of bleomycin and its implication for the mechanism of bleomycin action. *Bleomycin: Chemical, Biochemical, and Biological Aspects*, 156–164.

214. Tan, S., Ahmad, T., Selvaratnam, L., & Kamarul, T. (2013). Isolation, characterization and the multi-lineage differentiation potential of rabbit bone marrow-derived mesenchymal stem cells. *Journal of Anatomy*, 222(4), 437–450.

215. Tanaka, R., Watanabe, H., Kodama, A., Chuang, V., Ishima, Y., Hamasaki, K., Tanaka, K., Mizushima, T., Otagiri, M., & Maruyama, T. (2013). Long-Acting Human Serum Albumin-Thioredoxin Fusion Protein Suppresses Bleomycin-Induced Pulmonary Fibrosis Progression. *Journal of Pharmacology and Experimental Therapeutics*, 345(2), 271–283.

216. Thompson, M., & Colebatch, J. (1989). Decreased pulmonary distensibility in fibrosing alveolitis and relation to decreased lung volume. *Thorax*, 44, 725–731.

217. Thrall, R., McCormick, J., Jack, R., McReynolds, R., & Ward, P. (1979). Bleomycin-induced pulmonary fibrosis in the rat. Inhibition by indomethacin. *American Journal of Pathology*, 95(1), 117–130.

218. Tomaskova, V., Rozborilova, E., Flochova, E., Stasko, J., & Kubisz, P. (2002). Effect of cytostatic drugs on the endothelium and platelets. *Acta Medica Martiniana*, 2002(2), 20–23.

219. Toonkel, R., Hare, J., Matthay, M., & Glassberg, M. (2013). Mesenchymal stem cells and idiopathic pulmonary fibrosis potential for clinical testing. *American Journal of Respiratory and Critical Care Medicine*, 188(2), 133–140.
220. Townsend, F. (2008). Bone marrow aspiration in dogs and cats. *Lab Animal*, 37(11), 497–498.
221. Travis, W., King, T., Bateman, E., Lynch, D., Capron, F., Center, D., & McLoud, T. (2002). American thoracic society/European respiratory society international multidisciplinary consensus classification of the idiopathic interstitial pneumonias. In *American Journal of Respiratory and Critical Care Medicine*, 165(2), 277–304.
222. Trepanier, L. (2004). Idiosyncratic toxicity associated with potentiated sulfonamides in the dog. *Journal of Veterinary Pharmacology and Therapeutics*, 27(3), 129–138.
223. Trepanier, L., Danhof, R., Toll, J., & Watrous, D. (2003). Clinical findings in 40 dogs with hypersensitivity associated with administration of potentiated sulfonamides. *Journal of Veterinary Internal Medicine*, 17(5), 647–652.
224. Tropel, P., Noël, D., Platet, N., Legrand, P., Benabid, A.L., & Berger, F. (2004). Isolation and characterisation of mesenchymal stem cells from adult mouse bone marrow. *Experimental Cell Research*, 295(2), 395–406.
225. Trosic, I., Curic, S., Matausic-Pisl, M., Stilinovic, L., Zrilic, I., & Brumen, V. (1993). Ferruginous bodies in the lungs of urban dogs. *Arhiv Za Higijenu Rada i Toksikologiju*, 44(4), 303–307.
226. Tzouvelekis, A., Ntoliou, P., & Bouros, D. (2013). Stem cell treatment for chronic lung diseases. *Respiration*, 85(3), 179–192.
227. Uji, M., Nakada, A., & Nakamura, T. (2013). Intravenous administration of adipose-derived stromal cells does not ameliorate bleomycin-induced lung injury in rats. *Open Journal of Regenerative Medicine*, 2(2), 39–45.
228. Van Meervenne, S., De Vos, J., Van Ham, L., & Bavegems, V. (2008). Comparative aspects of pulmonary toxicity induced by cytotoxic agents with

emphasis on lomustine, and a veterinary case report. *Vlaams Diergeneeskundig Tijdschrift*, 77(4), 248–255.

229. Vidal, M., Walker, N., Napoli, E., & Borjesson, D. (2012). Evaluation of senescence in mesenchymal stem cells isolated from equine bone marrow, adipose tissue, and umbilical cord tissue. *Stem Cells and Development*, 21(2), 273–283.

230. Viktorova, E., & Savchenkova, I. (2020). Multipotent mesenchymal stem cells in clinical veterinary practice. *IOP Conference Series: Earth and Environmental Science*, 548(1), 072072.

231. Vizoso, F., Eiro, N., Cid, S., Schneider, J., & Perez-Fernandez, R. (2017). Mesenchymal stem cell secretome: toward cell-free therapeutic strategies in regenerative medicine. *International Journal of Molecular Sciences*, 18(9), 1852.

232. Voga, M., Adamic, N., Vengust, M., & Majdic, G. (2020). Stem cells in veterinary medicine - current state and treatment options. *Frontiers in Veterinary Science*, 29(7), 271.

233. Wang, W., Yuan, C., Liu, Z., Geng, T., Li, X., Wei, L., & Wang, P. (2020). Characteristic comparison between canine and human dental mesenchymal stem cells for periodontal regeneration research in preclinical animal studies. *Tissue and Cell*, 67, 101405.

234. Wang, X., Omar, O., Vazirisani, F., Thomsen, P., & Ekström, K. (2018). Mesenchymal stem cell-derived exosomes have altered microRNA profiles and induce osteogenic differentiation depending on the stage of differentiation. *PLoS ONE*, 13(2), e0193059.

235. Wang, Y., & Tang, N. (2021). The diversity of adult lung epithelial stem cells and their niche in homeostasis and regeneration. *Science China Life Sciences*, 24, 2045–2059.

236. Wei, X., Yang, X., Han, Z., Qu, F., Shao, L., & Shi, Y. (2013). Mesenchymal stem cells: a new trend for cell therapy. *Acta Pharmacologica Sinica*, 34(6), 547–554.

237. Weiss, D., Kolls, J., Ortiz, L., Panoskaltis-Mortari, A., & Prockop, D. (2008). Stem cells and cell therapies in lung biology and lung diseases. In *Proceedings of the American Thoracic Society*, Vol. 5(5), 637–667.
238. Wells, A., Brown, K., Flaherty, K., Kolb, M., & Thannickal, V. (2018). What's in a name? That which we call IPF, by any other name would act the same. *European Respiratory Journal*, 51(5), 1800692.
239. Whitney, J., Beijerink, N., Martin, P., Talbot, J., & Barrs, V. (2013). Hypersensitivity pneumonitis in a dog associated with *Geastrum triplex* spores. *Medical Mycology Case Reports*, 2(1), 122–124.
240. Wijekoon, H., Toyota, K., Kim, S., Fang, J., Bwalya, E., Hosoya, K., & Okumura, M. (2017). Differentiation potential of synoviocytes derived from joints with cranial cruciate ligament rupture and medial patella luxation in dogs. *Research in Veterinary Science*, 114, 370–377.
241. Wiśnie, J., Sadowska, A., Wójtowicz, A., Słyszewska, M., & Szóstek-Mioduchowska, A. (2021). Perspective on Stem Cell Therapy in Organ Fibrosis: Animal Models and Human Studies. *Life*, 11(10):1068–1076.
242. Wu, A., & Song, H. (2021). Regulation of alveolar type 2 stem/progenitor cells in lung injury and regeneration. *Acta Biochimica et Biophysica Sinica*, 52(7), 716–722.
243. Wu, J., Song, S., Cao, H., Li, L. (2020). Liver diseases in COVID-19: Etiology, treatment and prognosis. *World J Gastroenterol*, 26(19):2286–2293.
244. Yang, L., Wang, W., Wang, X., Zhao, J., Xiao, L., & Gui, W. (2019). Creg in hepatocytes ameliorates liver ischemia/reperfusion injury in a TAK1-dependent manner in mice. *Hepatology*, 69:294–313.
245. Yanli, Y., Yu, C., Yang, L., Zongdi, N., Zhaoliang, Z., Yan, Z., Ke, X., & Liyun, Y. (2023). Mesenchymal stem cells and pulmonary fibrosis: a bibliometric and visualization analysis of literature published between 2002 and 2021. *Frontiers in Pharmacology*, 14(7294).
246. Yoon, J., Koo, J., Norford, D., Guzman, K., Gray, T., & Nettesheim, P. (1999). Lysozyme expression during metaplastic squamous differentiation of retinoic

acid-deficient human tracheobronchial epithelial cells. *American Journal of Respiratory Cell and Molecular Biology*, 20(4), 573–581.

247. Yudhawati, R., Amin, M., Rantam, F., Prasetya, R., Dewantari, J., Nastri, A. M., Poetranto, E., Wulandari, L., Lusida, M., Koesnowidagdo, S., Soegiarto, G., Shimizu, Y., Mori, Y., & Shimizu, K. (2020). Bone marrow-derived mesenchymal stem cells attenuate pulmonary inflammation and lung damage caused by highly pathogenic avian influenza A/H5N1 virus in BALB/c mice. *BMC Infectious Diseases*, 20(1), 823.

248. Zakaria, D., Zahran, N., Arafa, S., Mehanna, R., & Abdel-Moneim, R. (2020). Histological and Physiological Studies of the Effect of Bone Marrow-Derived Mesenchymal Stem Cells on Bleomycin Induced Lung Fibrosis in Adult Albino Rats. *Tissue Engineering and Regenerative Medicine*, 18, 127–141.

249. Zhang, E., Yang, Y., Zhang, J., Ding, G., Chen, S., Peng, C., ... Shao, H. (2019). Efficacy of bone marrow mesenchymal stem cell transplantation in animal models of pulmonary fibrosis after exposure to bleomycin: a meta analysis. *Experimental and Therapeutic Medicine*, 17, 2247–2255.

250. Zhang, X., Cheng, X., Yan, Z., Fang, J., Wang, X., Wang, W. (2018). An ALOX12-12-HETE-GPR31 signaling axis is a key mediator of hepatic ischemia-reperfusion injury. *Nat Med*, 24:73–83.

251. Zhao, F., Zhang, Y., Liu, Y., Zhou, J., Li, Z., Wu, C., & Qi, H. (2008). Therapeutic effects of bone marrow-derived mesenchymal stem cells engraftment on bleomycin-induced lung injury in rats. *Transplantation Proceedings*, 40(5), 1700–1705.

252. Zhao, Y., Jiang, Z., Delgado, E., Li, H., Zhou, H., Hu, W., Perez-Basterrechea, M., Janostakova, A., & Otero, J. (2017). Platelet-derived mitochondria display embryonic stem cell markers and improve pancreatic islet b-cell function in humans. *Stem Cells Translational Medicine* 6 (8), 1684–1697.

253. Zhen, G., Liu, H., Gu, N., Zhang, H., Xu, Y., & Zhang, Z. (2008). Mesenchymal stem cells transplantation protects against rat pulmonary emphysema. *Frontiers in Bioscience*, 13(9), 3415–3422.

254. Zhihou, G., Yaping, Z., & Furong, Y. (2022). Potential of Mesenchymal Stem Cell-Based Therapies for Pulmonary Fibrosis.. *DNA and Cell Biology*, 41(11):951–965.

255. Бойко Д. Н., Бойко Н. Г., Бойко О. С. Спосіб моделювання фіброзу легень у щурів: пат. 79901 Україна: А61D 99/00, G09B 23/00; заявл. 13.09.12; опубл. 13.05.13, Бюл. № 9.

256. Брага О. В. та ін. Макроскопічні зміни в експериментально ушкодженій великогомілковій кістці кролів за введення алогенних мезенхімальних стовбурових клітин різними способами. *Науково-технічний бюлетень Державного науково-дослідного контрольного інституту ветеринарних препаратів та кормових добавок і інституту біології тварин*. 2019. № 21 (1). С. 168–175.

257. Горальський Л. П., Хомич В. Т., Кононський О. І. Основи гістологічної техніки і морфофункціональні методи досліджень у нормі та при патології. Житомир: Полісся, 2016. 284 с.

258. Данілов В. Б. та ін.. Динаміка вмісту гормону Т<sub>4</sub> в крові та вага щитоподібної залози білих щурів із експериментальним гіпотиреозом після трансплантації стовбурових клітин. *Науковий вісник Національного університету біоресурсів і природокористування України*. 2017. № 265. С. 35–41.

259. Директиви Європейського Союзу 2010/63/ЄС. (2010, вересень). URL: <https://eur-lex.europa.eu/legal-content/EN/TXT/?uri=celex:32010L0063>.

260. Кладницька Л. В. та ін. Мікроскопічні зміни в щитоподібній залозі білих щурів за відновлення її структури шляхом введення мезенхімальних стовбурових клітин при експериментальному гіпотиреозі. *Науково-технічний бюлетень Державного науково-дослідного контрольного інституту ветеринарних препаратів та кормових добавок і інституту біології тварин*. 2017. № 18 (2). С. 377–392.

261. Кладницька Л. В. та ін.. Активність сукцинатдегідрогенази мітохондрій печінки тварин-реципієнтів за впливу алогенних мезенхімальних



стовбурових клітин. *Український часопис ветеринарних наук*. 2019. № 10 (3). URL: <https://dglib.nubip.edu.ua/server/api/core/bitstreams/2a17014c-0fd9-469c-9619-ddee73715361/content>.

262. Ковпак О. С., Ковпак В. В., Мазуркевич А. Й. До методики отримання стовбурових клітин міокарда котів. *Науковий вісник Львівського національного університету ветеринарної медицини та біотехнологій імені С. З. Гжицького. Серія: Ветеринарні науки*. 2018. № 20 (88). С. 152–157.

263. Коптєв М. М. Морфо-функціональна характеристика структурних елементів легень щурів у нормі. *Актуальні проблеми сучасної медицини*. 2011. № 4(36). С. 92–94.

264. Мазуркевич А. Й. та ін. Концепція наукового забезпечення програми розвитку клітинних технологій у ветеринарній медицині. Роглянуто і затверджено Загальними зборами Відділення ветеринарної медицини НААН, протокол № 2 від «06» грудня 2017 р.

265. Мазуркевич А. Й. та ін. Спосіб стимуляції проліферативних процесів у рані шкіри щурів шляхом трансплантації в ділянку рани мезенхімальних стовбурових клітин: пат. 57834 Україна: А61К 35/28 (2006.01); заявл. 15.09.10; опубл. 10.03.11, Бюл. № 5.

266. Мазуркевич А. Й., Бобось О. Л. Вплив трансплантованих мезенхімальних стовбурових клітин на відновлення видільної функції нирок у котів за гострої експериментальної ниркової недостатності. *Вісник Сумського національного аграрного університету*. 2013. № 2. С. 33–37.

267. Мазуркевич А. Й., Карповський В. І., Малюк М. О. Отримання, культивування, кріоконсервування та використання стовбурових клітин тваринного організму: методичні рекомендації, затвержені науково-методичною радою Державного комітету ветеринарної медицини України (протокол № 1 від 23.12. 2010 р.). Київ: НУБіП України. 2010. 110 с.

268. Мазуркевич А. Й., Кладницька Л. В. , Ковпак В. В. Оптимальні умови виділення та культивування адгезивної фракції моноклеарних клітин

кісткового мозку миші. *Вісник Сумського національного аграрного університету. Серія: «Ветеринарна медицина»*. 2013. № 9 (33). С. 142–145.

269. Мазуркевич А. Й., Кладницька Л. В., Ковпак В. В. Отримання адгезивної фракції моноклеарних клітин кісткового мозку лінійних мишей C57BL/6 за різних умов виділення первинного матеріалу та культивування у середовищі RPMI. *Вісник Сумського національного аграрного університету. Серія: «Ветеринарна медицина»*. 2014. № 1. С. 19–21.

270. Мазуркевич А. Й., Ковпак В. В., Ковпак О. С. Вплив трансплантації культур клітин на відновлення ендокринної частини підшлункової залози за експериментального цукрового діабету. *Science and Education a New Dimension. Natural and Technical Sciences*. 2018. № 17. С. 88–91.

271. Мазуркевич А. Й., Малюк М. О., Ковпак В. В. Стовбурові клітини у ветеринарній медицині: монографія. Т. 1: Експериментальні дослідження з отримання, зберігання і застосування мезенхімальних стовбурових клітин. Київ: Компринт, 2013. 265 с.

272. Мазуркевич А. Й., Малюк М. О., Ковпак В. В., Харкевич Ю. О. Стовбурові клітини у ветеринарній медицині. *Експериментальні дослідження з отримання, зберігання і застосування стовбурових клітин*: в 2 т. Київ: Компринт, 2017. Т. 2. 279 с.

273. Мазуркевич А. Й., Малюк М. О., Ковпак В. В. Спосіб отримання фракції моноклеарних клітин кісткового мозку собак із високою проліферативною активністю: пат. 50905 Україна: А61К 35/28; заявл. 29.12.09; опубл. 25.06.10, Бюл. № 12.

274. Малюк М. О. та ін. Вплив мезенхімальних стовбурових клітин та плазми крові, збагаченої тромбоцитами, на перебіг хронічного ламініту у коня: клінічний випадок. *Ветеринарія, технології тваринництва та природокористування*. 2021. № 8. С. 34–45.

275. Положення про утримання і використання тварин в наукових дослідженнях і навчальному процесі. Наказ ректора НУБіП України № 544 від 14.05.2018 р. 10 с. URL: 04polozhennya\_pro\_vikoristannya\_tvarin.docx (live.com)

276. Про захист тварин від жорстокого поводження: Закон України № 3447-IV. URL: <https://zakon.rada.gov.ua/laws/show/3447-15#Text>.

277. Савчук Т. Л., Мазуркевич А. Й., Малюк М.О., Харкевич Ю. О. Біохімічні зміни у сироватці крові кролів за експериментального пошкодження кісткової тканини після застосування алогенних мезенхімальних стовбурових клітин. *Український часопис ветеринарних наук*. 2018. № 9. С. 240–250.

278. Суртаєва Ю. В. Вплив мезенхімальних стовбурових клітин на активність регенеративних процесів у легеневій тканині щурів за експериментального фіброзу. *Актуальні проблеми сучасної біохімії, клітинної біології та фізіології: VI Міжнар. наук. конф., м. Дніпро, 2022 р.: тези доп. Дніпро, 2022. С. 191–193.*

279. Суртаєва Ю. В., Мазуркевич А. Й. Вплив стовбурових клітин на активність відновлювальних процесів у легеневій тканині тварин. *Глобальні виклики ветеринарної медицини XXI століття: Міжнар. наук. конф., м. Київ, 11 листопада 2021 р.: тези доп. Київ, 2021. С.106–107.*

280. Суртаєва Ю. В., Мазуркевич А. Й. До патогенезу експериментального фіброзу легень у тварин (клініко-гематологічні дослідження). *Вісник Полтавської державної аграрної академії*. 2022. № 3. С. 144–149.

281. Суртаєва Ю. В., Мазуркевич А. Й., Бокотько Р. Р., Савчук Т. Л. Зміни морфологічних показників крові за експериментального фіброзу легень у щурів. *Єдине здоров'я 2022: Міжнар. наук. конф., м. Київ, 22-24 верес. 2022 р.: тези доп. Київ, 2022. С. 112–113.*

**ДОДАТКИ**

## СПИСОК ПУБЛІКАЦІЙ ЗДОБУВАЧА ЗА ТЕМОЮ ДИСЕРТАЦІЇ

### Статті у наукових фахових виданнях України

1. Суртаєва Ю. В., Мазуркевич А. Й. До патогенезу експериментального фіброзу легень у тварин (клініко-гематологічні дослідження). Вісник Полтавської державної аграрної академії. 2022. № 3. С. 144–149. *(Суртаєвою Ю. В. здійснено моделювання патологічного процесу та оцінку морфологічних змін крові, підготовлено матеріал до друку відповідно до вимог видання. Мазуркевичем А. Й. проведено аналіз та узагальнення результатів дослідження).*

2. Surtaieva Yu. The effect of mesenchymal stem cells on platelet function in rats with experimental lung injury. Ukrainian Journal of Veterinary Sciences. 2023. Vol. 14 (2). P. 112–126.

### Статті у наукових виданнях,

включених до міжнародних наукометричних баз даних

### Scopus та/або Web of Science Core Collection

3. Surtaieva Y. V., Mazurkevich A. Y., Bokotko R. R. Effects of transplanted mesenchymal stem cells on repair of the lung tissue of rats with experimental pulmonary fibrosis. Regulatory Mechanisms in Biosystems. 2022. Vol. 13 (3). P. 308–316. *(Surtaieva Y. V. досліджено показники бронхоальвеолярного лаважу, проаналізовано отримані результати, підготовлено матеріал до друку відповідно до вимог видання. Mazurkevich A. Y. проведено літературний науковий пошук, порівняльний аналіз наявних досліджень. Bokotko R. R. проведено культивування стовбурових клітин кісткового мозку та проаналізовано результати дослідження).*

4. Mazurkevych A. Y., Surtaieva Y. V. Restoration of the morphofunctional state of rats lungs with experimental fibrosis through transplanted stem cells. Agricultural Science and Practice. 2023. Vol. 10 (1). P. 12–23. *(Surtaieva Y. V. проведено гістологічне дослідження легеневої тканини, проаналізовано,*

*систематизовано результати досліджень, визначено актуальність, сформульовано наукову новизну та підготовлено матеріал до друку відповідно до вимог видання. Mazurkevych A. Y. проведено організацію гістологічного дослідження легеневої тканини, зібрано, проаналізовано та узагальнено результати дослідження).*

#### **Тези наукових доповідей**


5. Суртаєва Ю. В., Мазуркевич А. Й. Вплив стовбурових клітин на активність відновлювальних процесів у легеневій тканині тварин. Глобальні виклики ветеринарної медицини ХХІ століття: Міжнародна наукова конференція, м. Київ, 11 листопада 2021 року: тези доповіді. Київ, 2021. С. 106–107. *(Суртаєвою Ю. В. виконано дослідження, проведено літературний науковий пошук і підготовлено тези доповідей. Мазуркевичем А. Й. узагальнено результати дослідження).*

6. Суртаєва Ю. В., Мазуркевич А. Й., Бокотько Р. Р., Савчук Т. Л. Зміни морфологічних показників крові за експериментального фіброзу легень у щурів. Єдине здоров'я 2022: Міжнародна наукова конференція, присвячена 100-річчю кафедр факультету ветеринарної медицини, м. Київ, 22–24 вересня 2022 року: тези доповіді. Київ, 2022. С. 112–113. *(Суртаєвою Ю. В. виконано дослідження, узагальнено результати і підготовлено тези доповідей. Мазуркевичем А. Й. проведено аналіз та оцінку результатів дослідження. Бокотьком Р. Р. проведено культивування стовбурових клітин та аналіз результатів дослідження. Савчуком Т. Л. проведено літературний науковий пошук, порівняльний аналіз наявних досліджень).*

7. Суртаєва Ю. В. Вплив мезенхімальних стовбурових клітин на активність регенеративних процесів у легеневій тканині щурів за експериментального фіброзу. Актуальні проблеми сучасної біохімії, клітинної біології та фізіології: VI Міжнародна наукова конференція, м. Дніпро, 2022 року: тези доповіді. Дніпро, 2022. С. 191–193.

## ЗАТВЕРДЖУЮ

Проректор з науково-педагогічної роботи  
Національного університету біоресурсів  
і природокористування України  
доктор сільськогосподарських наук,  
професор

  
Оксана ТОНХА

«26» березня 2024 р.

## ПОГОДЖЕНО

Проректор з науково-педагогічної  
роботи та розвитку Національного  
університету біоресурсів і  
природокористування України  
доктор економічних наук, професор,  
академік НААН

  
Сергій КВАША

«26» березня 2024 р.


## АКТ

про впровадження результатів дисертації  
у навчальний процес


Даним актом стверджується, що результати дисертаційної роботи на тему: «Властивості стовбурових клітин залежно від умов кріоконсервування та їх вплив на відновлення тканин експериментально ушкодженої легені тварин», що представлена на здобуття освітньо-наукового ступеня доктора філософії з галузі знань 21 «Ветеринарія» та спеціальності 211 «Ветеринарна медицина», виконаної аспіранткою кафедри хірургії і патофізіології ім. акад. І.О. Поваженка Національного університету біоресурсів і природокористування України Суртасвою Юлією Вікторівною, розглянуто на засіданні кафедри хірургії і патофізіології імені академіка І.О. Поваженка Національного університету біоресурсів і природокористування України (протокол № 8 від «25» січня 2024 року).

Результати дослідження впроваджено у навчальну програму кафедри для викладання дисциплін «Патофізіологія тварин», «Клітинні технології і трансплантологія у ветеринарній медицині» під час підготовки фахівців з ступеня вищої освіти «Магістр» та третього освітньо-наукового рівня PhD доктора філософії із спеціальності 211 «Ветеринарна медицина» у Національному університеті біоресурсів і природокористування України.

Декан факультету ветеринарної медицини,  
доктор біологічних наук,  
професор, академік НААН

  
Микола Цвіліховський

Завідувач кафедри  
хірургії і патофізіології  
імені академіка І.О. Поваженка,  
доктор ветеринарних наук, доцент

  
Микола МАЛЮК





**“ПОГОДЖЕНО”**

Проректор з наукової та  
інноваційної діяльності  
Дніпровського державного аграрно-  
економічного університету,  
доктор с.-г. наук, професор  
Юрій ТКАЛІЧ  
« 31 » 01 2024 р.

**“ЗАТВЕРДЖУЮ”**

Перший проректор –  
проректор з навчальної роботи  
Дніпровського державного аграрно-  
економічного університету,  
кандидат с.-г. наук, професор  
Дмитро ОНОПРИСНКО  
« 31 » 01 2024 р.


**АКТ**

**про впровадження результатів дисертації  
у навчальний процес**

Даним актом стверджується, що результати дисертаційної роботи на тему: «Властивості стовбурових клітин залежно від умов кріоконсервування та їх вплив на відновлення тканин експериментально ушкодженої легені тварин», що представлена на здобуття освітньо-наукового ступеня доктора філософії з галузі знань 21 «Ветеринарія» та спеціальності 211 «Ветеринарна медицина», виконаної аспіранткою кафедри хірургії і патофізіології ім. акад. І.О. Поваженка Національного університету біоресурсів і природокористування України **Суртасвою Юлією Вікторівною**, розглянуто на засіданні кафедри фізіології, біохімії тварин і лабораторної діагностики Дніпровського державного аграрно-економічного університету (**протокол № 7 від «30» січня 2024 року**).


Результати дослідження впроваджено у навчальну програму кафедри для викладання дисциплін «Фізіологія тварин», «Патофізіологія тварин» та «Клінічна ветеринарна гематологія» під час підготовки фахівців з ступеня вищої освіти «Магістр» із спеціальності 211 «Ветеринарна медицина» у Дніпровському державному аграрно-економічному університеті.

Декан факультету  
ветеринарної медицини,  
кандидат ветеринарних наук, доцент



Іван БІБЕН

Завідувач кафедри  
фізіології, біохімії тварин і  
лабораторної діагностики,  
доктор ветеринарних наук, професор



Дмитро МАСЮК

**“ПОГОДЖЕНО”**

Проректор з наукової та  
інноваційної діяльності  
Дніпровського державного аграрно-  
економічного університету,  
доктор с.-г. наук, професор  
Юрій ТКАЛІЧ  
« 08 » 02 2024 р.

**“ЗАТВЕРДЖУЮ”**

Перший проректор –  
проректор з навчальної роботи  
Дніпровського державного аграрно-  
економічного університету,  
кандидат с.-г. наук, професор  
Дмитро ОНОПРИЄНКО  
« 08 » 02 2024 р.

**АКТ****про впровадження результатів дисертації  
у науково-дослідний процес**

Даним актом стверджується, що результати дисертаційної Суртаєвої Юлії Вікторівни на тему: «Властивості стовбурових клітин залежно від умов кріоконсервування та їх вплив на відновлення тканин експериментально ушкодженої легені тварин», що представлена на здобуття освітньо-наукового ступеня доктора філософії з галузі знань 21 «Ветеринарія» та спеціальності 211 «Ветеринарна медицина» впроваджено у науково-дослідну роботу відділу імунохімії та молекулярно-генетичного аналізу Науково-дослідного центру біобезпеки та екологічного контролю ресурсів агропромислового комплексу Дніпровського державного аграрно-економічного університету за досліджень ушкоджень легеневої тканини у тварин. Протокол № 78 від 07 лютого 2024 р.

Заступник директора з наукової роботи  
НДЦ біобезпеки та екологічного  
контролю ресурсів АПК,  
доктор біологічних наук, професор



Віктор НЕДЗВЕЦЬКИЙ

Завідувач відділу імунохімії  
та молекулярно-генетичного аналізу  
НДЦ біобезпеки та екологічного  
контролю ресурсів АПК,  
кандидат ветеринарних наук, доцент



Андрій КОКАРІВ



ЗАТВЕРДЖУЮ

Проректор з наукової роботи  
Львівського національного  
університету ветеринарної медицини та  
біотехнологій імені С. З. Гжицького  
кандидат вітськогосподарських наук,



Олег ФЕДЕЦЬ

02 2024 р.

ПОГОДЖЕНО

Проректор з науково-педагогічної  
роботи Львівського національного  
університету ветеринарної медицини  
та біотехнологій імені С. З. Гжицького  
кандидат ветеринарних наук, доцент

Ігор ДВИЛЮК

«05» 02 2024 р.

## АКТ

## про впровадження результатів дисертації у навчальний процес

Даним актом стверджується, що результати дисертаційної роботи на тему: «Властивості стовбурових клітин залежно від умов кріоконсервування та їх вплив на відновлення тканин експериментально ушкодженої легені тварин», що представлена на здобуття освітньо-наукового ступеня доктора філософії з галузі знань 21 «Ветеринарія» та спеціальності 211 «Ветеринарна медицина», виконаної аспіранткою кафедри хірургії і патофізіології ім. акад. І.О. Поваженка Національного університету біоресурсів і природокористування України **Суртасвою Юлією Вікторівною**, розглянуто на засіданнях кафедр: нормальної та патологічної морфології і судової ветеринарії (протокол № 9 від 24 січня 2024 року), нормальної та патологічної фізіології імені С. В. Стояновського (протокол № 7 від 10 січня 2024 року) Львівського національного університету ветеринарної медицини та біотехнологій ім. С. З. Гжицького.

Результати дослідження впроваджено у навчальну програму кафедр для викладання дисциплін: «Цитологія, гістологія, ембріологія», «Фізіологія тварин», «Ветеринарна патофізіологія», «Патологічна морфологія та розтин» під час підготовки фахівців з ступеня вищої освіти «Магістр» та третього освітньо-наукового рівня PhD доктора філософії із спеціальності 211 «Ветеринарна медицина» у Львівському національному університеті ветеринарної медицини та біотехнологій ім. С.З. Гжицького.

Декан факультету  
ветеринарної медицини,  
к. вет. наук, доцент

Юрій СТРОНСЬКИЙ

Завідувач кафедри нормальної та  
патологічної морфології і  
судової ветеринарії, д. вет. наук

Микола ЖИЛА

В.о. завідувачки кафедри нормальної  
та патологічної фізіології  
ім. С. В. Стояновського, д. вет. наук

Ірина КОВАЛЬЧУК



Appendix no. 4 to Project Regulations – Template of the certificate

**UNIGreen UA CERTIFICATE**

Ms: **YULIIA SURTAIEVA**

participated in the **scientific internship** entitled: «**Support for cooperation of SGGW with Ukrainian universities within the Alliance of the European University (UNIGreen UA)**»

from **15.09.2023** to **15.12.2023** at the Warsaw University of Life Sciences - SGGW,

Institute of Veterinary Medicine

DYREKTOR  
Instytut Medycyny Weterynaryjnej

15.12.2023

Prof. dr hab. Marcin Bańbura

Date, stamp and the signature

**Description of the learning outcomes<sup>1</sup>:**

**Knowledge (*knows and understands...*)<sup>2</sup>**

The Project Participant has acquired an in-depth understanding of cell biology, tissue culture techniques, cryopreservation methodologies, and cell behavior in various environmental conditions. She comprehends the principles and has practical skills for cell isolation, culture maintenance and experimental analysis relevant to her field of research.

**Skills (*can...*)<sup>3</sup>**

The Project Participant is able to proficiently execute laboratory protocols associated with cell culture, isolation, and cryopreservation. She can skillfully handle cell cultures, maintain sterile laboratory conditions, perform experimental procedures with precision, and analyze resulting data effectively. Additionally, she demonstrates proficiency in adapting to new methodologies and troubleshooting experimental procedures as needed.

**Social competence (*is ready to...*)<sup>4</sup>**

The Project Participant is eager to engage actively within professional teams, contributing ideas, sharing insights, and collaborating effectively. She exhibits a readiness to learn from experienced mentors, fostering a collaborative and supportive environment. Moreover, she is committed to ethical conduct in her work, maintaining a responsible and accountable approach to her professional development and social interactions.

<sup>1</sup> The learning outcome is what the Project Participant knows, understands and can do as a result of learning, expressed in terms of knowledge, skills and social competence.

<sup>2</sup> Knowledge – a collection of descriptions of objects and facts, principles, theories and practices acquired in the learning process and relating to the field of learning or professional activity.

<sup>3</sup> Skills – the ability, assimilated in the learning process, to perform tasks and solve problems specific to the field of learning or professional activity.

<sup>4</sup> Social competence – the ability to participate autonomously and responsibly in the professional and social life and to shape own development, taking into account the ethical context of own behaviour.

Agreement no. BPI/UE/2022/12-00